Caso clínico
Ginecol Obstet Mex. 2018 septiembre;86(9):611-615.

Embarazo heterotópico espontáneo con ruptura tubárica y choque hipovolémico. Reporte de un caso y revisión de la bibliografía

Spontaneous heterotopic pregnancy with tubular breakage and hypovolemic Shok. A case report and literature review.

Juan Pablo Benavides-Calvache,[1] María Fernanda Escobar-Vidarte,[1] David Felipe Hurtado-Burbano[2]

Resumen

ANTECEDENTES: Puesto que el embarazo heterotópico es poco común, representa un reto diagnóstico clínico y ecográfico que requiere un alto índice de sospecha. El enfoque terapéutico y la vía quirúrgica a elegir dependen de las condiciones clínicas y hemodinámicas de la paciente. Cuando las intervenciones son oportunas el embarazo intrauterino puede continuar y llegar a término.

CASO CLÍNICO: Paciente con embarazo intrauterino de 11.1 semanas que ingresó al servicio de Urgencias debido a sangrado vaginal, con signos clínicos de choque. La ecografía pélvica reportó, además del embarazo intrauterino, una imagen sugerente de embarazo heterotópico tubárico derecho y abundante cantidad de líquido libre. Se reanimó con hemocomponentes, laparotomía de urgencia, drenado de hemoperitoneo masivo. Requirió salpingectomía y resección del epiplón afectado, con buena evolución del embarazo intrauterino hasta el término

CONCLUSIONES: El tratamiento de elección del embarazo ectópico sigue siendo quirúrgico. La vía de acceso depende de las condiciones hemodinámicas de la paciente. La laparoscopia es el patrón de referencia del tratamiento y la laparotomía es la opción cuando la laparoscopia no es posible por razones técnicas, logísticas, o por inestabilidad hemodinámica derivada de la ruptura tubárica.

PALABRAS CLAVE: Embarazo heterotópico; hemoperitoneo; embarazo tubario; hemorragia uterina.

Abstract

BACKGROUND: The heterotopic pregnancy is considered a rare condition that represents a diagnostic challenge both clinical and ultrasound requiring a high index of suspicion, the therapeutic approach and the surgical route will depend on the clinical and hemodynamic conditions of the patient, being able to achieve a successful continuity of intrauterine gestation when timely interventions are made.

CLINICAL CASE: Patient with a known diagnosis of intrauterine gestation of 11.1 weeks who was admitted to the emergency room due to vaginal bleeding, with clinical signs of shock and pelvic ultrasound that reports a suggestive image of right tubal heterotopic pregnancy and abundant free liquid. Resuscitation is performed with blood components and surgical management with emergency laparotomy, draining massive hemoperitoneum, requires salpingectomy and resection of omentum compromised, with good evolution and progression of intrauterine gestation to term

CONCLUSIONS: The treatment of choice for ectopic pregnancy remains surgical. The route of admission depends on the hemodynamic conditions of the patient. Laparoscopy is the reference standard of treatment and laparotomy is the option when laparoscopy is not possible due to technical, logistical or hemodynamic instability derived from tubal rupture.

KEYWORDS: Heterotopic pregnancy; Hemoperitoneum; Tubal pregnancy; Uterine hemorrhage.

[1] Unidad de Alta Complejidad Obstétrica, Departamento de Ginecología y Obstétrica, Fundación Valle del Lili; Cali, Colombia.
[2] Postgrado en Ginecología y Obstetricia; Facultad Ciencias de la Salud, Universidad ICESI, Cali, Colombia.

Recibido: mayo 2018

Aceptado: junio 2018

Correspondencia
David Felipe Hurtado Burbano
becajupa73@hotmail.com
mayaev@hotmail.com
dafehu5@hotmail.com

Este artículo debe citarse como
Benavides-Calvache JP, Escobar-Vidarte MF, Hurtado-Burbano DF. Embarazo heterotópico espontáneo con ruptura tubárica y choque hipovolémico. Reporte de caso y revisión de la bibliografía. Ginecol Obstet Mex. 2018 septiembre;86(9):611-615.
DOI: https://doi.org/10.24245/gom.v86i9.2269

ANTECEDENTES

El embarazo heterotópico es la combinación de un embarazo intrauterino con uno extrauterino.[1] Lo describió por primera vez Duvernay, en 1708, durante una autopsia.[2] En 1948 DeVoe y Pratt estimaron su incidencia en 1 de cada 30,000 embarazos.[3] Si bien es poco frecuente, su incidencia se incrementó 300 veces a partir de la indicación de los tratamientos de reproducción asistida,[4] y por el mayor número de mujeres con enfermedad pélvica inflamatoria.[5]

Las características clínicas de los embarazos heterotópicos son similares a la amenaza de aborto o el embarazo ectópico, incluido el dolor abdominal, la masa anexial, irritación peritoneal, útero aumentado de tamaño y sangrado vaginal.[6,7] Las pacientes con embrazo espontáneo, pero heterotópico, casi siempre se diagnostican en semanas avanzadas, quizá debido al bajo índice de sospecha; por tanto, con mayor riesgo de complicaciones graves, como la ruptura del embarazo ectópico, que se traduce en abdomen agudo y choque secundario.[8]

Se reporta un caso de embarazo heterotópico espontáneo en una paciente sin factores de riesgo, con embarazo intrauterino de 11 semanas y un embarazo ectópico con ruptura tubárica derecha que originó hemoperitoneo masivo y choque hipovolémico.

CASO CLÍNICO

Paciente de 19 años, con antecedente de dos embarazos y un aborto, con diagnóstico conocido de embarazo intrauterino de 11.1 semanas según las ecografías extrainstitucionales. Refirió un cuadro clínico de siete días de evolución, con muy escaso sangrado vaginal asociado con sensación de mareo, sin dolor pélvico ni otros síntomas. El control prenatal se efectuó en un centro de primer nivel de atención en donde le practicaron los estudios paraclínicos de rutina; un hallazgo fue la concentración de hemoglobina de 5.9 g/dL, motivo suficiente para remitirla a un hospital de tercer nivel de atención.

A su ingreso a la Unidad de Alta Complejidad Obstétrica la paciente se encontraba en malas condiciones generales, con palidez mucocutánea generalizada, frecuencia cardiaca de 113 latidos por minuto, tensión arterial 85-50 mmHg e índice de choque: 1.3; sin dolor a la palpación abdominal, sin signos de irritación peritoneal y sin evidencia de sangrado vaginal activo ni cambios cervicales.

La reanimación se inició con una trasfusión inmediata de dos unidades de glóbulos rojos. La ecografía pélvica transvaginal reportó: embarazo intrauterino de 11 semanas y feto vivo con hematoma retrocorial de 50%; una imagen redondeada sobre la región cornual derecha, de bordes definidos, aspecto heterogéneo de aproximadamente 60 x 57 mm. En su interior se observó un área anecoica irregular, con una imagen sugerente de un embrión sin actividad cardiaca, con longitud céfalo-caudal de 72 mm para 6.4 semanas. Además, abundante líquido libre en la pelvis y el resto de la cavidad abdominal compatible con hemoperitoneo masivo. **Figura 1 A, B**

Se establecieron los diagnósticos de: embarazo heterotópico, ruptura del embarazo extrauterino con hemoperitoneo masivo e inestabilidad hemodinámica secundaria. Por lo anterior se decidió practicar una laparotomía en la que se encontraron: hemoperitoneo de 2000 cc, embarazo ampular derecho de 6 cm de diámetro con ruptura de la pared tubárica y hematoma organizado, con daño al epiplón y pared pélvica. Se efectuaron: salpingectomía y resección del epiplón dañado. **Figura 2 A, B**

DOI: https://doi.org/10.24245/gom.v86i9.2269

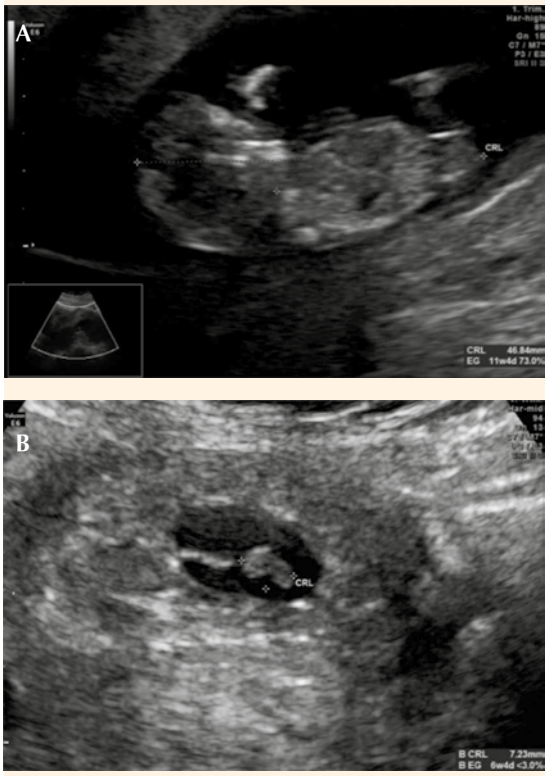

Figura 1. A: Ecografía pélvica transvaginal, en corte longitudinal con embarazo intrauterino. **B:** Ecografía pélvica transvaginal en corte longitudinal, con embarazo ectópico en la región cornual derecha.

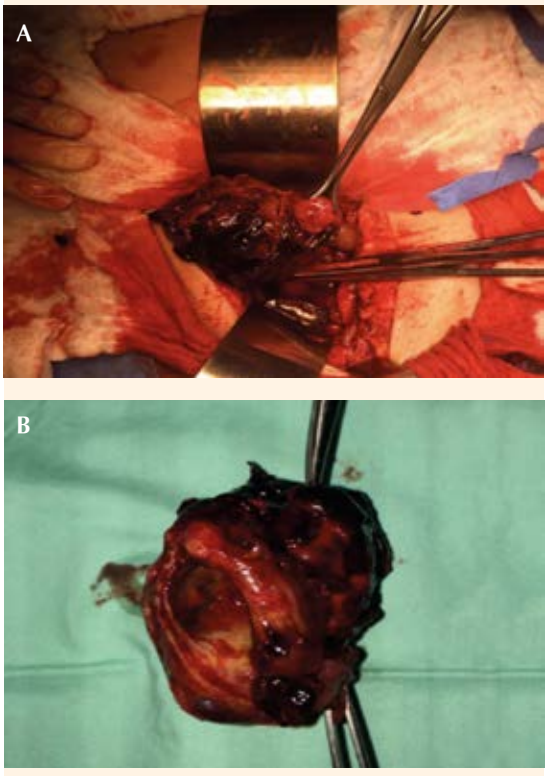

Figura 2. A: Trompa uterina derecha con embarazo ectópico en su interior. **B:** Pieza quirúrgica de la trompa uterina derecha.

La evolución posquirúrgica de la paciente fue satisfactoria, y por ello fue dada de alta a las 72 horas posteriores al procedimiento quirúrgico. En el control ecográfico de la semana 13.3 se evidenció el embarazo intrauterino normal, sin señal de hematoma. En el control prenatal posterior se encontró en límites normales hasta la semana 39.2, que fue cuando mediante parto normal nació una niña con Apgar 9-10-10 y peso de 3470 g, sin complicaciones.

La bibliografía se buscó en pubMed con los términos MeSH: *Pregnancy, Heterotopic* y *Shock*, de títulos publicados en los últimos 10 años. De 970 títulos encontrados solo se revisaron 25 artículos: 20 reportes de casos,[9] 3 series de casos, una revisión de la bibliografía[1] y un estudio de cohorte.[10]

DISCUSIÓN

La incidencia del embarazo heterotópico es difícil de establecer porque la mayor parte de los datos corresponden a reportes de caso. Su incidencia puede incrementarse por los tratamientos de reproducción asistida, procedimientos quirúrgicos intrapélvicos y el antecedente personal de enfermedad pélvica inflamatoria.[7-10]

Por lo que se refiere a las semanas de embarazo al momento del diagnóstico, 70% se diagnostican entre las 5 y 8 semanas, 20% entre las 9 y 10 y 10% después de la décima primera semana de embarazo.[11] La localización más común del embarazo ectópico es en alguna de las trompas uterinas (72%), aunque se han reportado casos de embarazo heterotópico ováricos y cervicales.[12,13,14] Ante la manifestación temprana del cuadro (semana 11), la sospecha clínica era muy baja para embarazo heterotópico y el trabajo en equipo con el grupo de medicina materno fetal permitió definir, oportunamente, el diagnóstico y el tratamiento.

Las manifestaciones clínicas del embarazo ectópico son amplias y 50% de las pacientes pueden permanecer asintomáticas hasta la ruptura del embarazo extrauterino,[15] cuando hay dolor abdominal de inicio súbito con irradiación al hombro, por irritación diafragmática, sangrado genital en cantidad variable y daño hemodinámico.[16,17]

La utilidad de la BCHG es limitada porque en el embarazo intrauterino se eleva, y cuando sobrepasa los valores esperados para la edad gestacional por amenorrea, puede sugerir su manifestación.[16,18] La principal ayuda diagnóstica es el ultrasonido pélvico transvaginal, que requiere un alto índice de sospecha para conseguir identificar embarazos extrauterinos adicionales.[19] La ecografía transvaginal tiene una sensibilidad de 92% con 75% de especificidad en el diagnóstico de embarazos ectópicos;[20,21] sin embargo, en la bibliografía no hay datos disponibles acerca de la sensibilidad y especificidad de la ecografía, en el caso puntual de los embarazos heterotópicos.

La finalidad de estas medidas es la finalización del embarazo extrauterino con la menor repercusión posible en el embarazo viable.[22] De acuerdo con los reportes y series de casos informados reportados en la bibliografía, el tratamiento quirúrgico sigue siendo el de elección y el acceso dependerá de las condiciones hemodinámicas de la paciente. La laparoscopia es el patrón de referencia del tratamiento del embarazo extrauterino. La laparotomía está indicada cuando la laparoscopia no es posible efectuarla por razones técnicas, logísticas o por inestabilidad hemodinámica derivada de la ruptura tubárica. En casos como el aquí reportado, el equipo médico debe actuar de inmediato, en búsqueda de la mejor opción para la embarazada y el embrión intrauterino.

El pronóstico del embarazo intrauterino depende, básicamente, de lo temprano en que se establezca el diagnóstico y se inicie el tratamiento. Se estima que, incluso, 70% de los embarazos intrauterinos llegan a término;[16] aunque la viabilidad del embrión disminuye significativamente cuando hay inestabilidad hemodinámica por ruptura tubárica.[20]

CONCLUSIONES

El tratamiento de elección del embarazo ectópico sigue siendo quirúrgico. La vía de acceso depende de las condiciones hemodinámicas de la paciente. La laparoscopia es el patrón de referencia del tratamiento y la laparotomía es la opción cuando la laparoscopia no es posible por razones técnicas, logísticas, o por inestabilidad hemodinámica derivada de la ruptura tubárica. El pronóstico del embarazo intrauterino está directamente relacionado con lo temprano en que se establezca el diagnóstico y se inicie el tratamiento con equipos interdisciplinarios.

REFERENCIAS

1. Cunningham FG, et al. Williams Obstetrics. 23rd ed. New York: McGraw-Hill, 2015; 345-57.
2. Reece E, et al. Combined intrauterine and extrauterine gestations: a review. Am J Obstet Gynecol 1983 Jun 1; 146(3):323-30.

DOI: https://doi.org/10.24245/gom.v86i9.2269

3. Devoe WD, Pratt JH. Simultaneous intrauterine and extrauterine pregnancy. Am J Obstet Gynecol 1948 Dec; 56(6):1119-26.
4. Chadee A, et al. Spontaneous Heterotopic Pregnancy: Dual Case Report and Review of literature. doi: 10.1155/2016/2145937
5. Kumar R, Dey M. Spontaneous heterotopic pregnancy with tubal rupture and pregnancy progressing to term. doi: 10.1016/j.mjafi.2013.02.017
6. Kuo-Hu Chen, Li-Ru Chen. Rupturing heterotopic pregnancy mimicking acute appendicitis. https://doi.org/10.1016/j.tjog.2013.05.008
7. Yu Y, et al. Management and outcome of 25 heterotopic pregnancies in Zhejiang, China. https://doi.org/10.1016/j.ejogrb.2014.04.046
8. Bou-Serra J, Morán V, Victoria C. Gestación heterotópica espontánea. Diagnóstico ecográfico precoz y asintomático. Prog Obtet Ginecol. 2011;54(5):242-45.
9. Brunette DD, Roline C. Heterotopic pregnancy resulting from in vitro fertilization. DOI: 10.1016/j.ajem.2010.07.028
10. Perkins KM, et al. Risk of ectopic pregnancy associated with assisted reproductive technology in the United States, 2001-2011. doi: 10.1097/AOG.0000000000000584.
11. Sturlese E, et al. Heterotopic pregnancy: case report. Clin Exp Obstet Gynecol 2010; 37(1):69-72.
12. Fatema N, et al. Heterotopic pregnancy with natural conception; a rare event that is still being misdiagnosed: a case report. doi: 10.1002/ccr3.502
13. Hirose M, et al. Combined intrauterine and ovarian pregnancy: a case report. Asia Oceania J. Obstet. Gynaecol. 1994 Mar;20(1):25-29.
14. Peleg D, et al. Early diagnosis and successful nonsurgical treatment of viable combined intrauterine and cervical pregnancy. Fertil Steril. 1994 Aug; 62(2):405-8.
15. Li J, et al. Management of Heterotopic Pregnancy Experience From 1 Tertiary Medical Center. doi: 10.1097/MD.0000000000002570.
16. Santamaría Marín A, Monroy Gómez C. Gestación heterotópica: una causa infrecuente de abdomen agudo. Semergen 2015. https://www.sciencedirect.com/science/article/pii/S1138359315001720
17. Mendivil César, y col. Embarazo heterotópico: diagnóstico ecográfico temprano, manejo con laparoscopia: Reporte de un caso y revisión de la literatura. Rev Colomb Obstet Ginecol 2011;62(1):98-103.
18. Aranda Fortea M, y col. Gestación heterotópica en un embarazo espontáneo. Prog Obstet Ginecol. 2011; 54(10):524-27.
19. Mustafa KB, et al. Heterotopic triplet pregnancy with bilateral tubal ectopic post-IVF-ICSI of two 12-cell embryos. https://doi.org/10.1016/j.tjog.2015.04.006
20. Barrenetxea G, et al. Heterotopic pregnancy: two cases and a comparative review. https://doi.org/10.1016/j.fertnstert.2006.05.085
21. Nahar MN, et al Comparison of transvaginal and transabdominal ultrasonography in the diagnosis of ectopic pregnancy. http://dx.doi.org/10.3329/bmrcb.v39i3.20309
22. Siraj S, et al. Heterotopic pregnancy in a natural conception cycle presenting as acute abdomen: A case report and literature review. https://doi.org/10.1016/j.gmit.2014.02.005

CITACIÓN ACTUAL

De acuerdo con las principales bases de datos y repositorios internacionales, la nueva forma de citación para publicaciones periódicas, digitales (revistas en línea), libros o cualquier tipo de Referencia que incluya número DOI (por sus siglas en inglés: Digital Object Identifier) será de la siguiente forma:

REFERENCIAS

1. Shamah-Levy T y col. http://dx.doi.org/10.21149/8815
2. Beheiry HM, et al. Correlations of complete blood count, liver enzyme and serum uric Acid in Sudanese pre-eclamptic cases. http://dx.doi.org/10.18203/2320-1770.ijrcog20181322
3. Pérez-García GE. Carcinogénesis de los tumores serosos: implicaciones quirúrgicas, avances recientes y futuros retos para su diagnóstico y tratamiento. DOI: https://doi.org/10.24245/gom.v86i6.1974
4. Treviño-Báez JD, y col. Exactitud diagnóstica del índice de riesgo de malignidad II en mujeres posmenopáusicas con tumor anexial. https://doi.org/10.1016/j.circir.2015.10.007