Artículo original
Ginecol Obstet Mex. 2017 noviembre;85(11):748-754.

Correlación entre hallazgos histeroscópicos y reportes histopatológicos en pacientes con sangrado uterino anormal

Valenzuela-Islas HA,[1] Frías-Mendívil M,[2] Luis-Zárate H[3]

Resumen

OBJETIVO: determinar la sensibilidad, especificidad, valores predictivos positivos y negativos de la histeroscopia; evaluar su correlación con los reportes histopatológicos en pacientes con sangrado uterino anormal.

MATERIALES Y MÉTODOS: estudio descriptivo y observacional, al que se incluyeron los registros de procedimientos histeroscópicos de pacientes con sangrado uterino anormal y posmenopáusico, atendidas en el Hospital Integral de la Mujer del Estado de Sonora (HIMES). Se clasificaron los hallazgos histeroscópicos e histopatológicos de las alteraciones endometriales. Para calcular la sensibilidad y especificidad de la histeroscopia las pacientes se agruparon en dos categorías: endometrio normal (mujeres sanas) y endometrio anormal (pacientes con pólipo endometrial, mioma submucoso, adenomiosis, hiperplasia endometrial, cáncer de endometrio, entre otras alteraciones). El análisis estadístico se realizó con el programa SPSS V. 22, para Windows 10.0. La sensibilidad y especificidad se calcularon con intervalos de confianza al 95%, para calcular el coeficiente de correlación se utilizó el método de Pearson.

RESULTADOS: se registraron 400 pacientes, con media de edad de 45.2 (± 11.04) años; los diagnósticos más frecuentes fueron los pólipos (26%) y el cáncer endometrial (8%). Se registró una sensibilidad de 0.95 (IC95%: 0.93-0.97) y especificidad de 0.85 (IC95%: 0.82-0.89) para la histeroscopia. Para la detección de las causas de sangrado uterino anormal por histeroscopia se registró un valor predictivo positivo de 0.97 (IC95%: 0.95-0.98) y negativo de 0.79% (IC95%: 0.75-0.83). La correlación entre histopatología e histeroscopia fue de 77.8% (Pearson; p = 0.000), cuando el diagnóstico se establece como endometrio normal o anormal.

CONCLUSIÓN: la histeroscopia es una técnica con elevada sensibilidad y especificidad para establecer el diagnóstico de alteraciones endometriales benignas y malignas; además, se observó excelente correlación entre los hallazgos histeroscópicos y los resultados histopatológicos.

PALABRAS CLAVE: histeroscopia, histopatología, sangrado uterino anormal, sangrado posmenopáusico.

[1] Adscrito al servicio de Ginecología y Obstetricia, encargando de la Clínica de Histeroscopia.
[2] Adscrito al Departamento de Enseñanza, Investigación, Capacitación y Calidad.
[3] Residente de cuarto año de Ginecología y Obstetricia.
Hospital Integral de la Mujer del Estado de Sonora (HIMES).

Recibido: agosto 2017

Aceptado: septiembre 2017

Correspondencia
Dr. Horacio Luis Zárate
horacio-67@hotmail.com

Este artículo debe citarse como
Valenzuela-Islas HA, Frías-Mendívil M, Luis-Zárate H. Correlación entre hallazgos histeroscópicos y reportes histopatológicos en pacientes con sangrado uterino anormal. Ginecol Obstet Mex. 2017 nov;85(11):748-754.
DOI: https://doi.org/10.24245/gom.v85i10.1345

Ginecol Obstet Mex. 2017 Nov;85(11):748-754.

Correlation between hysteroscopic and histopathological reports in patients with abnormal uterine bleeding.

Valenzuela-Islas HA,[1] Frías-Mendívil M,[2] Luis-Zárate H[3]

Abstract

OBJECTIVE: To determine the sensitivity and specificity, predictive value positive and negative and estimate the correlation coefficient between hysteroscopy and endometrial histopathological outcomes in patients with abnormal uterine bleeding.

MATERIALS AND METHODS: Descriptive, observational, a series of consecutive cases was performed at the Hysteroscopy Clinic of the "Hospital Integral de la Mujer del Estado de Sonora" were included with abnormal uterine bleeding. The hysteroscopy and histopathological findings of the endometrial alterations were classified. In order to calculate the sensitivity and specificity of the hysteroscopy, the patients were grouped into two categories: normal endometrium (healthy women) and abnormal endometrium (patients with endometrial polyp, submucous myoma, adenomyosis, endometrial hyperplasia, endometrial cancer, among other alterations). Statistical analysis was performed using the SPSS program V. 22, for Windows 10.0; the sensitivity and specificity was calculated with 95% confidence intervals, the correlation coefficient was estimated by Pearson method.

RESULTS: We registered 400 patients; the average age was 45.2 (±11.04). The most frequent diagnosis by hysteroscopy and histopathological was endometrial polyp. The sensitivity was 0.95 (95%CI = 0.93-0.97) and specificity of 0.85 (95%CI = 0.82-0.89) as cause of abnormal uterine bleeding by hysteroscopy, the positive predictive value was 0.97 95%CI = 95-98) and negative predictive value of 0.79%. (CI95% = 0.75-0.83). The Pearson correlation coefficient was 77.8% (p = 0.000) between hysteroscopy impression and histopathology diagnosis, when the result was classified as normal or abnormal.

CONCLUSION: Hysteroscopy is a high sensitivity and specificity technique to diagnosis of benign and malignant endometrial alterations; in addition, an excellent correlation was observed between the hysteroscopy findings and the histopathological findings.

KEYWORDS: Hysteroscopy; Histopathologic; Postmenopausal bleeding; Abnormal uterine bleeding

[1] Adscrito al servicio de Ginecología y Obstetricia, encargando de la Clínica de Histeroscopia.
[2] M. en C., adscrito al Departamento de Enseñanza, Investigación, Capacitación y Calidad.
[3] Residente de cuarto año de Ginecología y Obstetricia.
Hospital Integral de la Mujer del Estado de Sonora (HIMES).

Correspondence
Dr. Horacio Luis Zárate
horacio-67@hotmail.com

ANTECEDENTES

El sangrado uterino anormal se define como cualquier variación del ciclo menstrual normal, en cuanto a regularidad, frecuencia, cantidad y duración.[1,2] En las mujeres premenopáusicas y posmenopáusicas representa la causa más común de atención ginecológica.[3]

Durante la etapa reproductiva y la posmenopausia el sangrado uterino anormal puede tener distintas causas.[2] La historia clínica completa y el examen físico de la cavidad uterina permiten establecer el diagnóstico e indicar el tratamiento adecuado para detener el sangrado uterino anormal.[4]

El desarrollo de la histeroscopia ha proporcionado un enfoque mínimamente invasivo a problemas ginecológicos comunes, como el sangrado uterino anormal.[5] Una de sus principales ventajas es que proporciona una visualización directa de la cavidad uterina y el endometrio, lo que permite obtener una biopsia durante el procedimiento, en caso de sospecha de alguna enfermedad ginecológica.[5-7]

La histeroscopia ha demostrado elevada precisión diagnóstica para el cáncer de endometrio y moderada para otras alteraciones endometriales;[8,9] sin embargo, en conjunto con la biopsia dirigida es superior al legrado para la detección de pequeñas lesiones endometriales.[10]

La histeroscopia es útil para precisar alteraciones intracavitarias detectadas por ecografía, sangrado uterino anormal o posmenopáusico.[11]

El objetivo de este estudio fue: determinar la sensibilidad, especificidad, valores predictivos positivos y negativos de la histeroscopia, además de evaluar su correlación con los reportes histopatológicos de pacientes con sangrado uterino anormal.

MATERIALES Y MÉTODOS

Estudio descriptivo y observacional, al que se incluyeron los registros de procedimientos histeroscópicos de pacientes con sangrado uterino anormal o posmenopáusico, atendidas en el Hospital Integral de la Mujer del Estado de Sonora (HIMES) por un médico de primer contacto. Se excluyeron las mujeres sin diagnóstico histopatológico.

Para la evaluación ginecológica se utilizó un histeroscopio rígido, de flujo continuo, con óptica Hopkins de 2.8 mm, visión foro oblicua de 30°, vaina de 5.5 mm y canal operatorio de 5 Fr de fibra óptica. Como medio de distensión se utilizó solución fisiológica, administrada con una bomba Hamou II (Karl Storz) a presión de 80 mmHg, con volumen de 200 mL por minuto y presión de aspiración de 0.2 bar.

Todos los procedimientos se realizaron en la Clínica de Histeroscopia, con la técnica de acceso por vaginoscopia, según los criterios de Bettocchi (sin espéculo ni pinzas de cuello).[12] Se administró solución salina al 0.9% como medio de distensión, sin anestésico y de manera ambulatoria.

Los hallazgos histeroscópicos se definieron como la impresión diagnóstica basada en la observación de la superficie de la cavidad uterina antes de obtener la biopsia endometrial. El diagnóstico final lo establecieron los médicos del servicio de Histopatología.

Se clasificaron los hallazgos histeroscópicos e histopatológicos en ocho diagnósticos: pólipo endometrial, hiperplasia endometrial de alto y bajo riesgo, cáncer de endometrio, leiomioma, adenomiosis, que incluyó endometrio proliferativo, secretor o atrófico, entre otras alteraciones (disociación estroma-glandular, endometritis e istmocele).

Para calcular la sensibilidad y especificidad de la histeroscopia las pacientes se agruparon en dos categorías: endometrio normal (mujeres sanas) y endometrio anormal (pacientes con pólipo endometrial, mioma submucoso, adenomiosis, hiperplasia endometrial, cáncer de endometrio, entre otras alteraciones).

Para el análisis estadístico se utilizó el programa SPSS para Windows, versión 20. Se calcularon la sensibilidad y especificidad, además del intervalo de confianza al 95% (IC95%), y se estimó el coeficiente de correlación de Pearson.

RESULTADOS

Se realizaron 489 histeroscopias de consultorio (ningún procedimiento fue suspendido por complicaciones), pero se excluyeron 89 pacientes por no contar con diagnóstico histopatológico; por tanto, el total de la muestra analizada fue de 400 pacientes, con edad media de 45.8 (± 11.04) años; solo 33% de las pacientes eran mayores de 50 años. El 23.3% de los casos tenían antecedentes de diabetes mellitus tipo 2, seguido de 69.8% con hipertensión arterial sistémica y 47.5% con obesidad. De las 400 pacientes, 272 (68%) tenían sangrado uterino anormal y 128 (32%) sangrado posmenopáusico (**Cuadro 1**).

La **Figura 1** muestra los principales diagnósticos relacionados con el sangrado uterino en mujeres perimenopáusicas (pólipo endometrial e hiperplasia sin atipias de bajo riesgo) y la **Figura 2** en pacientes posmenopáusicas (pólipo endometrial y cáncer de endometrio).

El hallazgo histeroscópico más frecuente en pacientes con sangrado uterino anormal, sin establecer el diagnóstico histopatológico, fue pólipo endometrial en 104 (26%) de los casos; al analizar la relación entre IMC y pólipos endometriales se encontró mayor prevalencia en mujeres con obesidad (72/190, 37.9%), sobrepeso (49/134, 36.6%) y peso normal (16/55, 29.1%), es decir, los pólipos endometriales se encuentran fuertemente asociados con la obesidad (**Cuadro 2**). De 75 pacientes diagnosticadas con hiperplasia de bajo riesgo por histeroscopia, 52 (69.3%) correspondieron a hiperplasia sin atipia por histopatología; por su parte, de 29 mujeres con diagnóstico de hiperplasia de alto riesgo por

Cuadro 1. Características clínicas de las pacientes con sangrado uterino anormal

Variable	n	%
Edad (años)		
<29	32	8
30-39	64	16
40-49	172	43
50-59	92	23
60-69	26	6.5
>70	14	3.5
Diabetes tipo 2		
Con	94	23.5
Sin	294	73.5
Sin datos*	12	3
Hipertensión arterial sistémica		
Con	279	69.8
Sin	109	27.3
Sin datos*	12	3
Diagnóstico		
Sangrado uterino anormal	272	68
Sangrado posmenopáusico	128	32
IMC (kg/m²)		
Peso normal	55	13.8
Sobrepeso	134	33.5
Obesidad	190	47.5
Sin datos*	21	5.3

*Durante la revisión no se encontraron datos de la alteración.

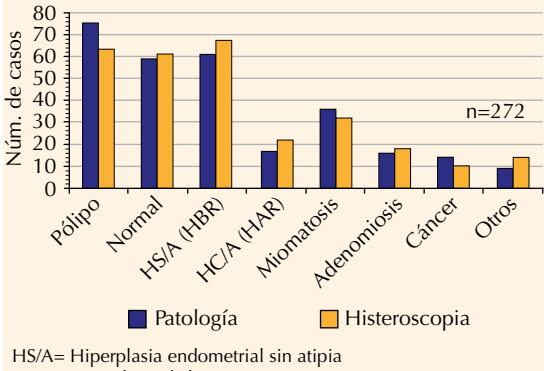

HS/A= Hiperplasia endometrial sin atipia
HBR= Hiperplasia de bajo riesgo
HC/A= Hiperplasia endometrial con atipia
HAR= Hiperplasia de alto riesgo

Figura 1. Diagnósticos de pacientes perimenopáusicas con sangrado uterino anormal.

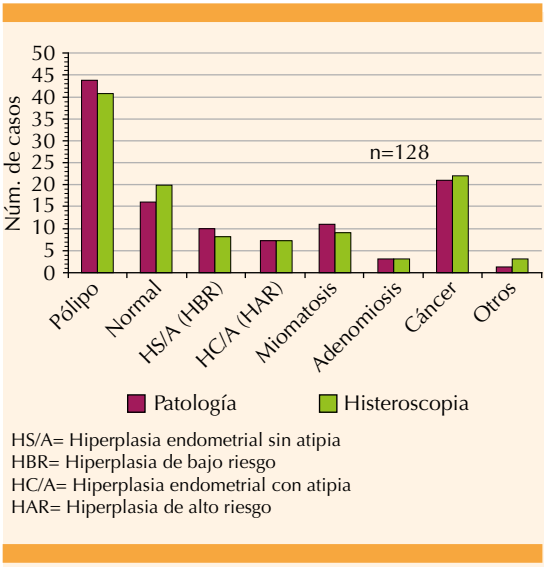

Figura 2. Diagnósticos de pacientes posmenopáusicas con sangrado uterino anormal.

histeroscopia, 17 (57.6%) reportaron hiperplasia con atipia por histopatología y 3 (10.3%) con cáncer de endometrio (**Cuadro 3**).

La relación entre índice de masa corporal e hiperplasia endometrial reportó 5 (9.1%) pacientes con peso normal, 26 (19.4%) con sobrepeso y 65 (32.4%) con obesidad. El diagnóstico histológico más frecuente en pacientes con sangrado uterino anormal fue el pólipo endometrial (n = 119; 29.8%) **Cuadro 4**. En cuanto al diagnóstico establecido con biopsia por histeroscopia, se encontraron 104 pacientes con pólipos endometriales, 3 (2.9%) con hiperplasia sin atipia y 2 (1.9%) con leiomiomas.

Cuadro 2. Hallazgos histeroscópicos de las pacientes con sangrado uterino anormal

Variable	n = 400	%
Pólipos	104	26
Normal	81	20.2
Hiperplasia de bajo riesgo	75	18.8
Hiperplasia de alto riesgo	29	7.2
Cáncer	32	8
Miomatosis	41	10.3
Adenomiosis	21	5.3
Otros	17	4.3

Cuadro 3. Diagnóstico histopatológico de pacientes con pólipos e hiperplasia visualizados por histeroscopia

Variable	n	%
Pólipo*	**104**	
Pólipo endometrial**	99	95.1
Hiperplasia sin atipia**	3	2.8
Miomatosis**	2	1.9
Hiperplasia de bajo riesgo*	**75**	
Hiperplasia sin atipia**	52	69.3
Pólipo endometrial**	9	12
Normal**	6	8
Hiperplasia con atipia**	2	2.6
Leiomioma**	5	6.6
Adenomiosis**	1	1.3
Hiperplasia de alto riesgo*	**29**	
Hiperplasia con atipia**	17	58.6
Cáncer**	5	17.2
Pólipo endometrial**	3	10.3
Hiperplasia sin atipia**	3	10.3
Normal**	1	3.4

* diagnóstico histeroscópico; ** diagnóstico histopatológico.

Cuadro 4. Hallazgos histopatológicos de las pacientes con sangrado uterino anormal

Variable	n = 400	%
Pólipos	119	29.8
Hiperplasia sin atipia	71	17.8
Hiperplasia con atipia	24	6
Normal	75	18.8
Miomatosis	47	11.8
Cáncer	35	8.8
Adenomiosis	19	4.8
Otros	10	2.5

De acuerdo con la clasificación de endometrio normal y anormal de ambas técnicas (histeroscopia e histopatología), la sensibilidad y especificidad de la histeroscopia fue de 0.95 (IC95%: 0.93-0.97) y 0.85 (IC95%: 0.82-0.89), respectivamente, para la detección de sangrado uterino anormal. Respecto del valor predictivo positivo se encontró 0.97 (IC95%: 0.95-0.98) y valor predictivo negativo 0.79% (IC95%: 0.75-0.83). El coeficiente de correlación de Pearson

de ambas pruebas fue de 77.8% (p = 0.000). **Cuadro 5**

DISCUSIÓN

El sangrado uterino anormal representa un signo importante de enfermedad uterina benigna o maligna. De acuerdo con diferentes estudios, a las pacientes con sangrado uterino anormal y sangrado posmenopáusico debe realizárseles un estudio histeroscópico.[13-15]

El sangrado uterino anormal en mujeres premenopáusicas y posmenopáusicas es la causa más común de atención ginecológica.[4] El 76.3% de las causas de sangrado uterino anormal se asocia con pólipos endometriales;[16] sin embargo, otros estudios señalan como principales factores las alteraciones uterinas benignas y la hiperplasia endometrial.[4]

Los hallazgos histeroscópicos más frecuentes en las pacientes con sangrado uterino anormal y posmenopáusico de este estudio fueron las enfermedades benignas de la cavidad uterina, representadas en mayor porcentaje por pólipos endometriales (26%), confirmados por histopatología en 24.7% de los casos. Estos datos coinciden con lo reportado en la bibliografía respecto de la identificación de pólipos endometriales en mujeres con sangrado uterino anormal y posmenopáusico.[17-19]

Cuadro 5. Sensibilidad y especificidad de la histeroscopia para detectar lesiones provocadas por sangrado uterino anormal

Estudio		Histopatología		
		Anormal	Normal	Total
Histeroscopia	Anormal	308	11	319
	Normal	17	64	81
	Total	325	75	400

Al analizar la población de este estudio se encontró que la obesidad se relacionó con mayor riesgo de pólipos endometriales, lo que coindice con lo reportado en la bibliografía.[20-22] Los resultados de nuestro estudio refuerzan la opinión de que la histeroscopia es una técnica con elevada sensibilidad y especificidad para establecer el diagnóstico de alteraciones endometriales benignas y malignas.[23]

Una de las limitaciones del estudio fue que, por tratarse de un análisis retrospectivo de los expedientes, faltó evaluar algunos datos y los reportes histopatológicos no fueron objeto de segunda opinión; sin embargo, la principal ventaja fue que el mismo cirujano realizó las histeroscopias; por tanto, los errores de impresión diagnóstica y de la técnica fueron mínimos.

CONCLUSIÓN

La histeroscopia es una técnica con elevada sensibilidad y especificidad para establecer el diagnóstico de alteraciones endometriales benignas o malignas de pacientes con sangrado uterino anormal y posmenopáusico. Se recomienda obtener una biopsia endometrial en todos los casos, sobre todo cuando se visualizan lesiones de hiperplasia o alteraciones malignas. Este estudio demostró una buena correlación entre el diagnóstico histeroscópico e histopatológico de las lesiones endometriales.

REFERENCIAS

1. Munro MG. Abnormal uterine bleeding. Cambridge: Cambridge University Press; 2010.
2. Fraser IS, Critchley HO, Munro MG. Abnormal uterine bleeding: getting our terminology straight. Curr Opin Obstet Gynecol 2007;19:591-5.
3. Van Dongen H, de Kroon C, Jacobi C, Trimbos B, Jansen F. Diagnostic hysteroscopy in abnormal uterine bleeding: a systematic review and meta-analysis. BJOG 2007;114:664-675.
4. Procopé B. Aetiology of postmenopausal bleeding. Acta Obstet Gynecol Scand 1971;50:311-3.

5. Cepni I, Ocal P, Erkan S, et al. Comparison of transvaginal sonography, saline infusion sonography and hysteroscopy in the evaluation of uterine cavity pathologies. Aust N Z J Obstet Gynaecol 2005;45:30-5.
6. Bingol B, Gunenc MZ, Gedikbasi A, Guner H, Tasdemir S, Tiras B. Comparison of diagnostic accuracy of saline infusion sonohysterography, transvaginal sonography and hysteroscopy in postmenopausal bleeding. Arch Gynecol Obstet 2011;284:111-7.
7. Ragni G, Diaferia D, Vegetti W, Colombo M, Arnoldi M, Crosignani PG. Effectiveness of sonohysterography in infertile patient work-up: a comparison with transvaginal ultrasonography and hysteroscopy. Gynecol Obstet Invest 2005;59:184-8.
8. Clark T, Voit D, Gupta JK, Hyde C, Song F, Khan KS. Accuracy of hysteroscopy in the diagnosis of endometrial cancer and hyperplasia: a systematic quantitative review. JAMA 2002;288:1610-21.
9. Lasmar RB, Barrozo PRM, Oliveira MAP, Coutinho ESF, Dias R. Validation of hysteroscopic view in cases of endometrial hyperplasia and cancer in patients with abnormal uterine bleeding. J Min Inv Gynecol 2006;13:409-12.
10. Bedner R, Rzepka-Gorska I. Diagnostic hysteroscopy after D&C in women with perimenopausal bleeding. Ginekol Pol 2002;73:577-82.
11. Pato-Mosquera M, Vázquez- Rodríguez M, Pérez-Adán M, García-García MJ, Blanco-Pérez S. Indicaciones y resultados de la histeroscopia diagnóstica ambulatoria en el complexo Hospitalario Universitario de Ourense. Ginecol Obstet Mex 2013;81:382-388.
12. Bettocchi S, Nappi L, Oronzo C, Selvaggi L. What does diagnostic hysteroscopy mean today? The role of the new techniques. Curr Opin Obstet Gyencol 2003;15:303-308.
13. Nagele F, O'Connor H, Davies A, Badawy A, Mohamed H, Magos A. Outpatient diagnostic hysteroscopies. Obstet Gynecol 1996;88(1):87-92.
14. Pierre F, Lansac J, Soutoul JH. Air embolism and exploratory hysteroscopy: myths or realities? Preliminary results. J Gynecol Obstet et Biol Reprod 1995;24:19-23.
15. Alanís FJ, Martínez GM, Mata MP. Hallazgos histeroscópicos en pacientes con sangrado genital posmenopáusico. Ginecol Obstet Mex 2007;75:253-8.
16. Alanís FJ. Polipectomía histeroscópica en consultorio: análisis de ocho años. Ginecol Obstet Mex 2007;75:341-6.
17. Alexopaoulos ED, Simonis CD, Kidsley S, Fay Toby N. The value of outpatient hysteroscopy in the management of postmenopausal bleeding: a review of 862 cases. Gynaecol Endosc 2000;9:107-12.
18. De Wit AC, Vleugels MP, De Kruif JH. Diagnostic hysteroscopy: a valu- able diagnostic tool in the diagnosis of structural intra-cavital pathology and endometrial hyperplasia or carcinoma? Six years of experience with non-clinical diagnostic hysteroscopy. Eur J Obstet Gynecol Reprod Biol (Ireland) 2003;110:79-82.
19. Pellicer A, Diamond MP. Distending media for hysteroscopy. Obstet Gynecol Clin North Am 1998;15:23-8.
20. Oguz S, Sargin A, Kelekci S, et al. The role of hormone replacement therapy in endometrial polyp formation. Maturitas 2005;50(3):231.
21. Onalan R, Onalan G, Tonguc E, et al. Body mass index is an independent risk factor for the development of endometrial polyps in patients undergoing in vitro fertilization. Fertil Steril 2009; 91:1056.
22. Reslová T, Tosner J, Resl M, et al. Endometrial polyps. A clinical study of 245 cases. Arch Gynecol Obstet 1999; 262:133.
23. Gran DE, Jawan RA, Moy FM. Concordance between hysteroscopic impression and endometrial histopathological diagnosis. Preventive Medicine 2013;57(Suppl 1):S21-S23.

ABREVIATURAS Y SÍMBOLOS

Hoy día, no todos disponen del tiempo para leer artículos completos; la mayoría busca información precisa y si ésta contiene abreviaturas le incita más abandonar la lectura que a continuarla antes de ir a buscar el significado de esas abreviaturas. Por eso esta revista les solicita a los autores no hacer uso de ellas.

Los símbolos son universales y son válidos: kg, cm, L, HDL, LDL, etc.