Leiomioma en uretra femenina. Reporte de un caso

Contreras-Albavera EO,[1] Delgado-Gutiérrez GRI,[2] Mandujano-Álvarez GJ,[3] Martínez-Hernández CM,[4] Añorve-Vargas A[5]

Resumen

ANTECEDENTES: los leiomiomas son tumores benignos de origen mesenquimatoso que afectan el músculo liso; sin embargo, se han reportado casos excepcionales en el aparato urinario (riñón, vejiga o uretra).

CASO CLÍNICO: paciente de 45 años de edad, con incontinencia urinaria de esfuerzo y de urgencia de dos años de evolución, y sensación de cuerpo extraño en la vulva. A la exploración física se encontró, en la especuloscopia: Valsalva (+) y salida de orina por el meato uretral; se identificó una tumoración en la región parauretral derecha, de consistencia firme, móvil, que se desplazaba hacia la uretra de manera contralateral (uretra permeable). Se utilizó la clasificación POP-Q para evaluar el prolapso de la pared anterior de la vagina, con resultado: IV Aa (+4). El tratamiento consistió en escisión vaginal, cuyos hallazgos macroscópicos fueron: tumoración redondeada de bordes regulares, de consistencia sólida, sumamente vascularizada, de 7 x 5 cm. El reporte de histopatología fue leiomioma de uretra sin evidencia de malignidad. El estudio de inmunohistoquímica demostró positividad para actina de músculo liso en las células fusiformes de fascículos proliferantes.

CONCLUSIONES: el leiomioma en la uretra femenina es una neoplasia excepcional. El tratamiento de elección consiste en escisión transvaginal y el diagnóstico definitivo se establece mediante estudios de histopatología e inmunohistoquímica.

PALABRAS CLAVE: leiomiona, uretra femenina, tumoración de uretra.

Ginecol Obstet Mex. 2017 Nov;85(11):778-782.

Female urethral leiomyoma. A case report.

Contreras-Albavera EO,[1] Delgado-Gutiérrez GRI,[2] Mandujano-Álvarez GJ,[3] Martínez-Hernández CM,[4] Añorve-Vargas A[5]

Abstract

BACKGROUND: Leiomyomas are benign neoplasms of mesenchymal origin in muscle, very rarely can be found in any area of the urinary tract, such as kidney, bladder and rarely urethra.

OBJECTIVE: Report of a case of gynecological patient with urethral leiomyoma.

[1] Residente de cuarto año de Ginecología y Obstetricia.
[2] Jefa de la Clínica de Uroginecología.
[3] Jefe del servicio de Patología.
[4] Jefa de Investigación.
[5] Residente de segundo año de Ginecología y Obstetricia.
Hospital Regional de Alta Especialidad de la Mujer, Villahermosa, Tabasco.

Recibido: mayo 2017

Aceptado: septiembre 2017

Correspondencia
Dr. Elfego Octavio Contreras Albavera
drcontreras.albavera@gmail.com

Este artículo debe citarse como
Contreras-Albavera EO, Delgado-Gutiérrez GR, Mandujano-Álvarez GJ, Martínez-Hernández CM, Añorve-Vargas A. Leiomioma en uretra femenina. Reporte de un caso. Ginecol Obstet Mex. 2017 nov;85(11):778-782.
DOI: https://doi.org/10.24245/gom.v85i11.1460

CASE REPORT: A 45-year-old female patient who presented with urinary leakage of two years of effort and with urgency, sensation of a foreign body in a vulvar region. Physical examination: speculum: Valsalva (+), urine output by urethral meatus; a tumor is defined as a right paraurethral region with a firm, mobile consistency that displaces the contralateral urethra, permeable urethra, POP-Q is performed by anterior wall prolapse of the vagina: IV Aa (+4). Treatment consisted of vaginal excision, finding rounded tumor of regular borders, solid consistency, very vascularized of 7 x 5 cm approximately. The histopathology result was a urethral leiomyoma with no evidence of malignancy. Positive immunohistochemical staining for smooth muscle actin was reported in spindle cells with proliferative fascicles.

CONCLUSIONS: Female urethral leiomyoma is a rare entity, its treatment of choice is transvaginal excision and its diagnosis is made through histopathology supported by immunohistochemistry. It is important to carry out a complete study protocol taking into account in the differential diagnosis malignant neoplasms.

KEYWORDS: Leiomyona, female urethra, urethral tumor

[1] Residente de cuarto año de Ginecología y Obstetricia.
[2] Jefa de la Clínica de Uroginecología.
[3] Jefe del servicio de Patología.
[4] Jefa de Investigación.
[5] Residente de segundo año de Ginecología y Obstetricia.
Hospital Regional de Alta Especialidad de la Mujer, Villahermosa, Tabasco.

Correspondence
Dr. Elfego Octavio Contreras Albavera
drcontreras.albavera@gmail.com

ANTECEDENTES

Los leiomiomas son tumores benignos de origen mesenquimatoso que afectan el músculo liso, representan la neoplasia pélvica ginecológica más frecuente durante la etapa reproductiva y suelen aparecer, en promedio, a los 41 años de edad, con prevalencia de 70%. En casos excepcionales se han reportado en el aparato urinario, como el riñón, la vejiga, incluso en la uretra.[1-4]

Los tumores benignos uretrales pueden originarse a partir de las diferentes células de la región y sus estructuras, donde los leiomiomas son extremadamente excepcionales. Buttner fue el primero en describir esta neoplasia en 1894; el segmento proximal de la uretra es el sitio más comúnmente afectado. Su prevalencia es desconocida, pues hasta hoy se han reportado poco más de 100 casos en la bibliografía.[2] Las pacientes con este tipo de neoplasia suelen recibir diversos protocolos de tratamiento por infección recurrente de vías urinarias bajas, retención urinaria o disfunción del piso pélvico con incontinencia urinaria por tiempo prolongado, incluso años, hasta que el tumor se detecta de forma incidental o manifiesta síntomas relacionados con algún efecto de masa.[3,5]

Las manifestaciones clínicas varían de una paciente a otra, desde asintomáticas hasta infección recurrente de vías urinarias (64%), hematuria, retención urinaria, dispareunia, incontinencia, disuria y tumoración palpable cuando se encuentra en el segmento distal de la uretra, según el tamaño de la neoplasia.[2,3]

Hasta el momento se han reportado pocos casos de recurrencia después de la extirpación quirúrgica del tumor.[1]

Al igual que los leiomiomas uterinos, este tipo de tumores se originan por elevada producción de estrógenos, progestágenos, o ambos, incluso se ha sugerido el aumento de volumen o su ma-

nifestación durante el embarazo; sin embargo, disminuye de volumen después del parto.[3,5]

CASO CLÍNICO

Paciente de 45 años de edad, con antecedente de síndrome metabólico (sobrepeso por IMC: 29.3 kg/m^2; hipertensión crónica, diabetes tipo 2 y dislipidemia de dos años de evolución, sin tratamiento actual), quien acudió al Hospital Regional de Alta Especialidad de la Mujer de Villahermosa, Tabasco, por incontinencia urinaria de esfuerzo (toser, caminar, cambios de postura) y de urgencia de dos años de evolución, y sensación de cuerpo extraño en la región vulvar.

En la exploración física se encontró, en la especuloscopia: prueba de Valsalva (+) y pérdida de orina por el meato uretral, además de identificar una tumoración de aproximadamente 6 x 6 cm en la región parauretral derecha, de consistencia firme, móvil, que desplazaba la uretra de manera contralateral, uretra permeable (se colocó la sonda Foley). El intento por obtener una biopsia por aspiración con aguja fina fue fallido (se descartó una tumoración quística), por lo que se utilizó la clasificación POP-Q (*Pelvic Organ Prolapse Quantification System,* por sus siglas en inglés) para evaluar el prolapso de la pared anterior de la vagina, con resultado: IV Aa (+4) (**Figura 1**).

El tratamiento quirúrgico consistió en escisión vaginal, de la que se obtuvo una tumoración redondeada, con bordes regulares, de consistencia sólida, sumamente vascularizada, de 7 x 5 cm aproximadamente (**Figuras 2 y 3**).

El estudio de histopatología reportó leiomioma de uretra, de 7 x 4.5 x 4 cm, sin evidencia de malignidad (**Figura 4**). La tinción con hematoxilina-eosina demostró una neoplasia compuesta por fascículos de músculo liso, hialinización variable, sin cambios atípicos (**Figura 5**). Los hallazgos de inmunohistoquímica mostraron actina de músculo liso, con positividad en el citoplasma de células proliferantes (**Figura 6**).



Figura 1. Tumoración en el piso pélvico que prolapsa la pared anterior de la vagina, por fuera de las carúnculas vaginales, con uretra permeable y desplazada hacia la izquierda.

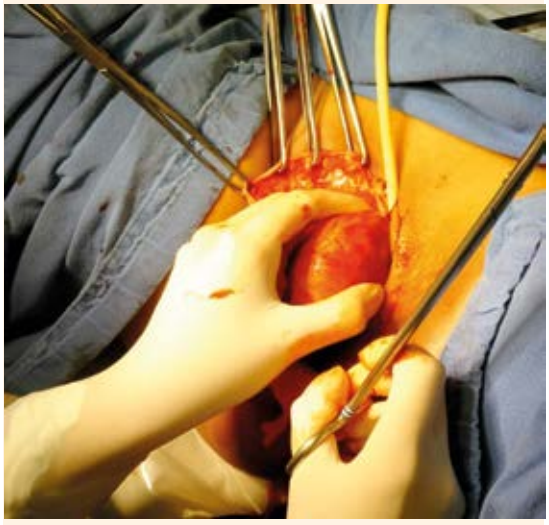

Figura 2. Disección roma de la tumoración (se observa la base hacia la región uretral).



Figura 3. Resultado posquirúrgico (uretra permeable en la línea media).

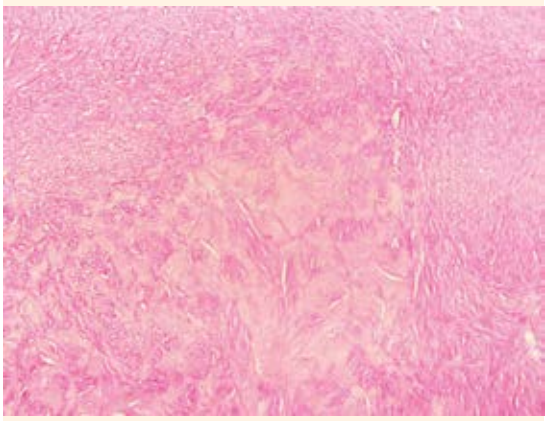

Figura 5. Fascículos de músculo liso sin cambios atípicos, con hialinización central (tinción con H-E 10x).

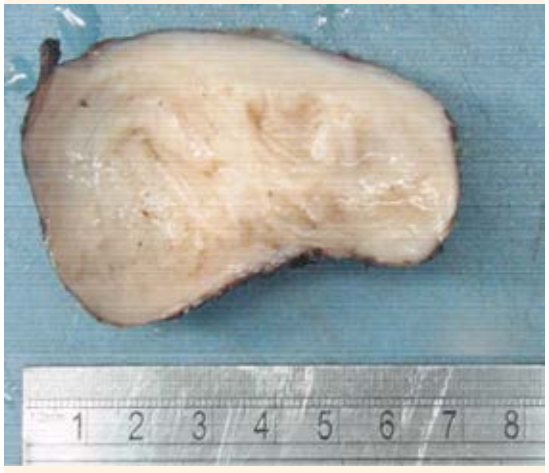

Figura 4. Aspecto macroscópico de la neoplasia, con bordes bien delimitados y apariencia trabecular en la superficie del corte.

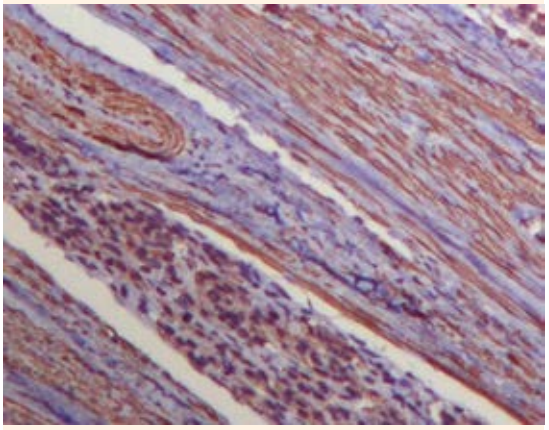

Figura 6. Inmunohistoquímica positiva para actina de músculo liso en las células fusiformes de fascículos proliferantes (40x).

La terapia física consistió en entrenamiento vesical y ejercicios del piso pélvico. El seguimiento a 6 meses, 1 año y 2 años posquirúrgicos reportó una clasificación POP-Q normal de punto Aa: -2, punto Aa: -3 y punto Aa: -2, respectivamente. Después de dos años de seguimiento no se observó recurrencia de la enfermedad, ni lesión del piso pélvico.

DISCUSIÓN

La edad de nuestra paciente coincide con lo reportado por Pahwa y su grupo,[2] quienes

refieren mayor prevalencia de la enfermedad entre la tercera y cuarta décadas de la vida para su manifestación. El diagnóstico del tumor se confirmó mediante histopatología de la pieza quirúrgica.[3,6]

El diagnóstico de leiomioma de uretra incluye: examen clínico minucioso, ultrasonido endovaginal y resonancia magnética, pues proporcionan información preoperatoria en cuanto a morfología y estructura de la tumoración, para de esta manera establecer el diagnóstico presuntivo.[7,8] El diagnóstico definitivo se establece con estudios de histopatología (identificación de una neoplasia sólida, compuesta por fascículos que se entrecruzan, sin evidencia de alteraciones malignas [necrosis tumoral, mitosis atípicas o pleomorfismo]) e inmunohistoquímica (determinación de anticuerpos monoclonales anti-músculo liso para confirmar alguna neoplasia muscular).[3,6]

El diagnóstico diferencial se establece con uretrocele, divertículo uretral, prolapso de la mucosa uretral, quistes de la glándula de Bartholin, quistes del conducto de Gartner, carcinoma uretral y quistes murales vaginales.[3,6]

En relación con nuestra paciente, después de dos años de seguimiento no ha tenido recurrencia tumoral, dato similar a lo reportado en la bibliografía.[9] El estudio de Gallego y su grupo[10] no mostró evidencia de malignidad. Sin embargo, Hong y sus colaboradores[7] describieron un caso de recurrencia después de 6 años de seguimiento, incluso señalan un caso de recurrencia de leiomioma uretral publicado en 1981.

El tratamiento de nuestra paciente consistió en escisión local, por vía transvaginal, como se reporta en la bibliografía internacional.[4]

CONCLUSIÓN

El leiomioma en uretra femenina es una neoplasia excepcional. El tratamiento de elección consiste en escisión transvaginal y el diagnóstico definitivo se establece mediante estudios de histopatología e inmunohistoquímica. Es importante el protocolo completo del estudio, además de considerar las neoplasias malignas en el diagnóstico diferencial.

REFERENCIAS

1. Hoshii T, Hasegawa G, IkedaY, Takaki S, Obara K, Nishiyama T. Angiomyomatous leiomyoma of a female urethral meatus recurrence after seven years of the resection: A case report. Urol Case Rep 2016;16:24e26. Doi http://dx.doi.org/10.1016/j.eucr.2016.08.006
2. Martínez-Castillo R, Molina-Jiménez L, Pareja-Megía MJ, Conde-Martín AF, Robles-Frías A. Leiomioma de la uretra, localización inusual del tumor pélvico femenino más frecuente. Rev Esp Patol 2017 doi http://dx.doi.org/10.1016/j.patol.2016.10.003
3. Pahwa M, Saifee Y, Pahwa AR, Gupta M. Leiomyoma of the female urethra-a rare tumor: Case report and review of the literature. Case Rep Urol 2012;2012:280816. doi:10.1155/2012/280816
4. Slaoui A, Lasri A, Karmouni T, Elkhader K, Koutani A, Attaya AI. Leiomyoma: a case report of a rare benign tumor of the female urethra. Pan Afr Med J. 2015;22(1):111. doi:10.11604/pamj.2015.22.111.7785
5. Alvarado-Cabrero I, Candanedo-González F, Sosa-Romero A. Leiomyoma of the urethra in a mexican woman: A rare neoplasm associated with the expression of estrogen receptors by immunohistochemistry. Arch Med Res 2001;32(1):88-90
6. Sharma R, Mitra SK, Dey RK, Basu S, Das RK. Primary urethral leiomyoma in a female patient: A case report and review of the literature. African J Urol 2015;21(1):126-128 doi: http://dx.doi.org/10.1016/j.afju.2014.11.009
7. Hong Y, Yang K. Recurrent huge leiomyoma of the urethra in a female patient: A case report. Oncol Lett. 2014;7(6):1932-1935. Doi: 10.3892/ol.2014.1991
8. Verma R, Mehra S, Garga UC, Jain N, Bhardwaj K. Imaging diagnosis of urethral leiomyoma, usual tumour at an unusual location. J Clin Diagn Res 2014;8(11):RD04-RD06. Doi: http://doi.org/10.7860/JCDR/2014/8697.5164
9. Slaoui A, Lasri A, Karmouni T, Elkhader K, Koutani A, Attaya A I. Leiomyoma: a case report of a rare benign tumor of the female urethra. Pan Afr Med Jl. 2015;22:111 doi: 10.11604/pamj.2015.22.111.7785
10. Gallego D, Povo J, Miralles J, Gimeno V, Bosquet M, Gallego G. Leiomioma de uretra femenina, aportación de un caso clínico y revisión de la literatura. ACTAS UROL ESP. 2010;34(4):390-397. doi: 10.1016/j.acuro.2010.02.020