Embarazo cornual roto. ¿Por qué no debemos olvidar al embarazo como causa de dolor abdominal?

Ruiz-Sánchez E,[1] Peinado-Rodenas J,[2] Castillo-Cañadas AM,[3] Paucar-Espinal G,[3] González de Merlo G[1]

Resumen

ANTECEDENTES: el embarazo ectópico cornual es excepcional y pone en riesgo la vida de la madre. Puede manifestarse con hemorragia materna grave durante la rotura cornual. El embarazo cornual se diagnostica por anamnesis, examen clínico, análisis de laboratorio y ecografía transvaginal.

CASO CLÍNICO: paciente de 31 años de edad, con un embarazo ectópico cornual roto que requirió intervención quirúrgica.

PALABRAS CLAVE: embarazo ectópico, hemoperitoneo, laparoscopia, abdomen agudo.

Ginecol Obstet Mex. 2017 Sep;85(9):634-639.

Broken cornual pregnancy. Why not forget pregnancy with abdominal pain?

Ruiz-Sánchez E,[1] Peinado-Rodenas J,[2] Castillo-Cañadas AM,[3] Paucar-Espinal G,[3] González de Merlo G[1]

Abstract

BACKGROUND: Cornual ectopic pregnancy is a rare condition. This is the most dangerous tipe of ectopic pregnancy. A severe maternal hemorrhage can result during a cornual rupture. Cornual pregnancy is diagnosis by anamnesis, clinical examination, plasma markers and transvaginal ultrasound.

CLINICAL CASE: We present the case of 31 years old female patient with a ruptured cornual ectopic pregnancy. The patient was submitted to surgery.

KEYWORDS: Ectopic pregnancy; Hemoperitoneum; Laparoscopic surgery; Acude abdomen

[1] Facultativo especialista del Área de Obstetricia y Ginecología, Hospital General Universitario de Albacete, España.
[2] Facultativo especialista del Área de Radiodiagnóstico, Hospital de Villarrobledo, España.
[3] Facultativo especialista del Área de Obstetricia y Ginecología, Hospital General de Almansa, España.

Recibido: abril 2017

Aceptado: julio 2017

Correspondencia
Esther Ruiz Sánchez
esther_ruiz18@hotmail.com

Este artículo debe citarse como
Ruiz-Sánchez E, Peinado-Rodenas J, Castillo-Cañadas AM, Paucar-Espinal G, González de Merlo G. Embarazo cornual roto. ¿Por qué no debemos olvidar el embarazo con causa de dolor abdominal? Ginecol Obstet Mex 2017 sept;85(9):634-639.

ANTECEDENTES

En pacientes en edad reproductiva que consultan por dolor abdominal debe considerarse la posibilidad de embarazo como diagnóstico diferencial, descartar un aborto o embarazo ectópico porque el retraso en el diagnóstico puede derivar en graves consecuencias.

El embarazo ectópico cornual es la variante de gestación ectópica menos frecuente, representa 2 a 4% de éstas.[1] El embarazo ectópico cornual es la gestación implantada en el cuerno uterino, cerca de la porción intersticial de la trompa, junto al ostium interno.[1] En general, el embarazo ectópico debe considerarse porque es una de las urgencias ginecológicas más frecuentes, con incidencia de 1%.[2]

El diagnóstico de la causa del dolor abdominopélvico es complejo, pues en su localización se encuentran diversos órganos.[2] La valoración inicial debe comenzar por discernir si se trata de abdomen agudo quirúrgico o de embarazo.[2]

Las manifestaciones clínicas de estas pacientes son muy variables, desde asintomáticas hasta choque hipovolémico[1] debido a la gran distensibilidad miometrial en donde la rotura puede sobrevenir más tardíamente que en otro tipo de gestación ectópica. Esto, unido a la gran vascularización de la zona de implantación, da lugar a mortalidad elevada, a pesar de los avances médicos, que puede llegar a 2.5%.[1] La tríada clásica de manifestación es similar al resto de los embarazos ectópicos: amenorrea en 75% de los casos, dolor abdominal en 99% y sangrado en 56%.[1-3]

Por lo que se refiere al diagnóstico, la ecografía transvaginal posee alta especificidad y sensibilidad.[2]

CASO CLÍNICO

Paciente de 31 años de edad, que acudió a urgencias debido a un dolor abdominal de inicio en el hipogastrio, con irradiación a la fosa ilíaca derecha, tipo cólico, que se incrementaba con los movimientos, de 12 horas de evolución, acompañado de febrícula, vómitos y diarrea, con constantes vitales normales, sin síntomas. La paciente negó la posibilidad de embarazo, pues tuvo la última menstruación en los 15 días previos, por eso no se hizo ninguna prueba para confirmar este estado.

Durante la exploración destacó el dolor en la fosa iliaca derecha, con Blumberg positivo. La hemoglobina se reportó en 11.9 g/dL y leucocitosis con desviación izquierda. La radiografía de abdomen fue normal. La ecografía de abdomen, por sospecha de apendicitis aguda, no fue valorable por el panículo adiposo y el líquido libre; por eso se realizó una TAC que informó hemoperitoneo de probable origen ginecológico. **Figura 1**

Con el último diagnóstico se remitió a la paciente a Urgencias de Ginecología; ahí refirió dolor irradiado al hombro derecho. Las constantes vitales seguían dentro de la normalidad.

En la ecografía transvaginal se visualizó un saco gestacional con embrión de 26.1 mm, acorde con las 9 + 3 semanas, con latido cardiaco situado en el cuerno uterino derecho. **Figura 2**

Ante el diagnóstico de embarazo ectópico cornual roto se indicó cirugía urgente. Puesto que la paciente se encontraba estable, se inició el acceso laparoscópico. Al retirar los coágulos del cuerno roto sobrevino un sangrado importante que no fue posible controlar y dio lugar a un hemoperitoneo masivo, por eso se revirtió a laparotomía. Después de controlar el sangrado



Figura 1. Tomografía computada de abdomen con contraste intravenoso. Se aprecia gran cantidad de líquido intraperitoneal hiperdenso compatible con hemoperitoneo (flecha 2). La flecha 1 indica la imagen correspondiente al saco gestacional, con vesícula vitelina y el embrión, así como marcada vascularización adyacente.

y retirar el material que aún estaba adherido al lecho placentario se efectuó la sutura hemostásica en el cuerno uterino. Durante la intervención se transfundieron tres concentrados de hematíes.

Durante el resto de la intervención quirúrgica no hubo incidencias.

El posoperatorio trascurrió sin incidencias, sólo con la analgesia habitual. La B-HCG de control se reportó negativa. Ante la buena evolución de la paciente se dio la alta hospitalaria, completamente asintomática, con control en consulta.

DISCUSIÓN

La valoración más importante en pacientes en edad reproductiva con dolor abdominal consiste en establecer el diagnóstico diferencial entre abdomen agudo y embarazo, entre otros (**Cuadro 1**).[2,3] Ante las manifestaciones clínicas y los valores analíticos de la paciente, inicialmente se orientó a descartar una posible apendicitis. Si el dolor se hubiese localizado en la fosa ilíaca izquierda, la sospecha habría sido diverticulitis. También podría haberse sospechado gastroenteritis, pero el dolor abdominal en la exploración lo hacía menos probable.

La clínica de dolor abdominal tipo cólico también debió haber levantado la sospecha de torsión

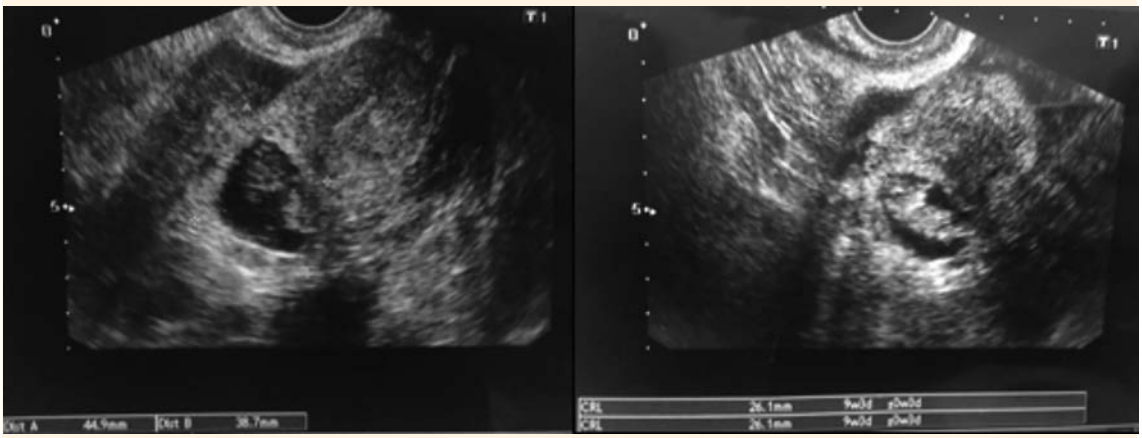

Figura 2. Ecografía transvaginal en la que se aprecia la triada diagnóstica: cavidad uterina vacía, saco gestacional lateralizado y miometrio adelgazado a su alrededor; embrión de 26.1 mm que corresponde a 9+3 semanas.

Cuadro 1. Diagnóstico diferencial de causas más frecuentes de dolor abdominal en mujeres en edad fértil[2,3]

Causas ginecológicas
Causas gastrointestinales
Causas urinarias
Causas musculoesqueléticas
Otras causas

anexial, apoyada por la leucocitosis, pero no por la febrícula, en virtud de las pocas horas de evolución trascurridas. Desde luego que existen otras causas, que inicialmente no se plantearon por ser menos probables ante las características de la paciente, como la angina abdominal.

Destaca la importancia del diagnóstico temprano para disminuir la morbilidad y la mortalidad porque esta última se asocia con rotura de estas gestaciones.[1,4] En este caso, el hecho de no tener amenorrea hizo que el embarazo, normal o complicado en cualquiera de sus versiones, se desestimara, de inicio, por el personal que atendió a la paciente.

La clínica que manifiestan estas pacientes, según el grado de afectación, es de dolor intenso en el hipogastrio o la fosa iliaca que puede irradiar al epigastrio y hombro, palidez mucocutánea, hipotensión, taquicardia, lipotimia y choque hipovolémico en caso de hemorragia grave.[3]

El diagnóstico ecográfico de embarazo ectópico cornual consiste en la triada: cavidad uterina vacía, saco gestacional lateralizado y miometrio adelgazado a su alrededor.[1,5] El diagnóstico suele establecerse tardíamente porque el miometrio es capaz de distenderse aún más que la trompa, que origina su rotura entre las 6-8 semanas de gestación. [3,6] La rotura sucede en 20-35% de las ocasiones.[3] Su gravedad radica en la cercanía de las arterias uterina y ovárica, que hacen que al diagnóstico 40-83% de las pacientes tengan hemoperitoneo.[3] El embarazo ectópico se conoce como "el gran simulador", por lo que siempre hay que tenerlo en mente como una posibilidad.[7]

Entre los factores de riesgo de embarazo cornual destacan: tabaquismo, métodos anticonceptivos, técnicas de reproducción asistida[7] y el antecedente de embarazo ectópico.[3] El diagnóstico temprano permite tratar a estas pacientes en forma conservadora, con metotrexato, para no afectar su fertilidad y evitar las complicaciones derivadas de la rotura.[1] Si el diagnóstico se posterga será necesario recurrir a un procedimiento quirúrgico. Hoy día no existe consenso respecto de la vía de acceso, laparotomía *versus* laparoscopia, ni en cuanto a la mejor técnica, cornuostomía, resección en cuña o histerectomía.[8]

La principal dificultad del tratamiento quirúrgico estriba en su cercanía anatómica con la arteria uterina, que puede derivar en una hemorragia de difícil control, como ocurrió en nuestro caso, condicionando mayor morbilidad y mortalidad que otros embarazos ectópicos.[3,9] Éste es el principal motivo por el que en la actualidad es necesaria la laparotomía.[5] La laparoscopia es el procedimiento con mayor eficacia y ventajas, pero precisa estabilidad hemodinámica de la paciente y experiencia del cirujano.[7]

Durante años, el tratamiento quirúrgico ha consistido en la resección cornual o histerectomía laparotómica[10] pero en tiempos más recientes está ganando terreno la resección cornual, la cornuostomía con aspiración de trofoblasto, vía laparoscópica, y la evacuación guiada por histeroscopia.[1]

En la actualidad, la laparoscopia es la vía de elección.[6,8] En una revisión efectuada por Ng y su grupo en 53 casos, se demostró que se trata de una vía segura para las pacientes. Para algunos autores, la cornuostomía o resección cornual se divide según el tamaño. La cornuostomía se recomienda en gestaciones menores de 3.5 cm

y resección en las mayores de 4 cm.[6] En cuanto a la reparación, la sutura de refuerzo reduce el riesgo de rotura uterina posterior.[6]

En un estudio emprendido por Larrain y sus colaboradores se compararon las distintas opciones de tratamiento, conducta expectante, metotrexato, cirugía y la combinación de ellos. En el estudio se incluyeron 86 pacientes. En 35 de ellas se planteó, de inicio, la resección cornual y dos finalizaron en laparotomía. De las 51 pacientes restantes, se planteó la salpingostomía o cornuostomía inicialmente en 27, y se requirió resección cornual en 18. En 14 se indicó metotrexato solo, con tratamiento quirúrgico adicional en 5 de ellas, 4 de ellas con cornuostomía. En otras 5 pacientes se combinó la cornuostomía laparoscópica y el metotrexato con buenos resultados, por lo que proponen que ésta podría ser la mejor opción de tratamiento.[10] El artículo de Soriano y sus coaautores,[11] que analiza 20 casos, coincide con las revisiones comentadas.

La laparoscopia ofrece importantes ventajas en relación con la laparotomía, como: reducción del sangrado, menor estancia hospitalaria y rápida recuperación, todo ello operador dependiente.[11] Por tanto, la elección de la vía quirúrgica dependerá, fundamentalmente, de la experiencia del cirujano.[8,11]

Para disminuir el sangrado, Afifi y sus colegas proponen la técnica de la doble devascularización, que consiste en la inyección intramiometrial de vasopresina, ligadura con Prolene 2-0 en el fondo uterino y en el mesosalpinx, ambas adyacentes a la masa.[12] Según este autor, con esta técnica se evita la necesidad de reconvertir a laparotomía por sangrado. También Moon y su grupo han descrito que una sutura hemostática próxima a la zona de implantación, una vez retirado todo el material, disminuye el sangrado aún más que la vasopresina.[13] Nosotros retiramos el saco gestacional y el trofoblasto restante y luego se reparó el miometrio de manera similar a la reparación posmiomectomía.

Después de un embarazo ectópico cornual reparado, la incidencia de embarazo se desconoce porque muchas mujeres no desean tener más hijos.[8] No obstante, si se produjera una gestación, estas pacientes deben considerarse de alto riesgo de rotura uterina.[13-14] Por ello, después de una reparación, es recomendable evitar el trabajo de parto, igual que cuando se está ante una paciente con una miomectomía previa con entrada en la cavidad.[8] En estos casos será necesaria la cesárea electiva.[1]

CONCLUSIONES

Es importante tener siempre en mente la posibilidad de embarazo en una paciente en edad fértil aunque, como es nuestro caso, lo niegue porque el retraso en el diagnóstico puede tener graves consecuencias. En el caso aquí reportado y ante las manifestaciones clínicas de la paciente y la falta de amenorrea no se tuvo la certeza en el diagnóstico; por esto es importante siempre solicitar una prueba de embarazo, aunque la paciente asegure que no ha tenido amenorrea y que ha utilizado correctamente un método anticonceptivo. El embarazo ectópico cornual tiene una alta tasa de mortalidad debido al importante hemoperitoneo que ocasiona, motivo por el que es decisivo no demorar el diagnóstico ni el tratamiento.

REFERENCIAS

1. Carazo Hernández B, Rojas Pérez-Ezquerra B, Sanz López A, Garcés Valenzuela M. Rotura uterina de un embarazo cornual: una urgencia obstétrica. Ginecol Obstet Mex. 2012;80(7):491-494.
2. Ezcurra R, Lamberto N, Peñas V. Dolor abdomino-pélvico en ginecología. An Sist Sanit Navar. 2009;32(Supl.1):49-58.
3. Delgado Núñez KM, Delgadillo Céspedes M, Pardo Novak JP, Roque Orihuela E. Embarazo ectópico cornual: reporte de un caso. Rev Cient Cienc Med.2012;15(1):33-36.

4. Doane B, Perera P. Emergency Ultrasound Identification of a Cornual Ectopic Pregnancy. West J Emerg Med. 2012;13(4):315.
5. Takei T, Matsouka S, Ashitani N, Makihara N, Morizane M, Ohara N. Ruptured cornual pregnancy: case report. Clin Exp Obst & Gyn. 2009;2:130-132.
6. Ng S, Hamontri S, Chua I, Chern B, Siow A. Laparoscopic management of 53 cases of cornual ectopic pregnancy. Fertil Steril. 2009;92(2):448-452.
7. Muro-Sánchez E, Villarreal Peral C, Durán Casillas CA, Martínez Aguirre JM, Olivera Gracida L. Embarazo interligamentario: reporte de caso y revisión bibliográfica. Ginecol Obstet Mex. 2016 nov;84(11):737-741.
8. Maruthini D, Sharma V. A case of live birth after uterine reconstruction for recurrent cornual ectopic pregnancy following IVF treatment. Case Report in Obst Gyn. 2013;1-6.
9. Moliner Renau B, Martín González V, Camps Selva L, Martínez Aspas A, Sánchez García R, Bonilla-Musoles F. Embarazo ectópico intersticial: tratamiento laparoscópico. Prog Obstet Ginecol. 2010;53(1):37-40.
10. Larrain D, Marengo F, Bourdel N, Jaffeux P, Aublet-Cuvelier B, Pouly JL, Mage G, Rabischong B. Proximal ectopic pregnancy: a descriptive general population-based study adn results of different management options in 86 cases. Fertil Steril. 2011;95(3);867-871.
11. Soriano D, Vicus D, Mashiach R, Schiff E, Seidman D, Goldenberg. Laparoscopic treatment of cornual pregnancy: a series of 20 consecutive cases. Fertil Steril. 2008;90(3):839-843.
12. Afifi Y, Mahmud A, Fatma A. Hemostatic tecniques for laparoscopic management of cornual pregnancy: double-implact devascularization tecnique. J Minim Invasive Gynecol. 2016;23:274-280.
13. Moon HS, Choi YJ, Park YH, Kim SG. New endoscopic operations for interstitial pregnancies. Am J Obstet Gynecol. 200;182(Part 1):114-121.
14. Wye D, Magotti R, Al-Mashat D, Benzie R, Condous G. Sonographic diagnosis of spontaneous uterine rupture at the site of cornual wedge resection scar-a case report. AJUM. 2014 feb;17(1):45-48.

ABREVIATURAS Y SÍMBOLOS

Hoy día, no todos disponen del tiempo para leer artículos completos; la mayoría busca información precisa y si ésta contiene abreviaturas le incita más abandonar la lectura que a continuarla antes de ir a buscar el significado de esas abreviaturas. Por eso esta revista les solicita a los autores no hacer uso de ellas.

Los símbolos son universales y son válidos: kg, cm, L, HDL, LDL, etc.