Caso clínico
Ginecol Obstet Mex 2023; 91 (5): 371-376.

https://doi.org/10.24245/gom.v91i5.8062

Síndrome de regresión caudal en diabetes materna: reporte de caso

Caudal regression syndrome in maternal diabetes: case report.

Susana Soto-López,[1] César Alfredo Loranca-Islas,[2] Karen Isabel González-Montenegro,[3] Alejandro Rivera-Aráuz[4]

Resumen

ANTECEDENTES: La diabetes mellitus sigue siendo una enfermedad de gran prevalencia mundial; en México alcanza el 13.7% y, de este porcentaje, el 30% ignora que la padece. Esta circunstancia se ha asociado con complicaciones durante el embarazo: malformaciones congénitas por hiperglucemia en el primer trimestre del embarazo y el síndrome de regresión caudal, entre otras. A pesar de los avances en el diagnóstico y tratamiento de esta enfermedad metabólica, estas alteraciones siguen provocando discapacidad, de ahí la importancia de su identificación temprana en el embarazo.

CASO CLÍNICO: Paciente de 35 años, primigesta, con diagnóstico de diabetes tipo 2 establecido en el primer trimestre del embarazo, con hemoglobina glucosilada de 7.6%. En el ultrasonido estructural se observaron datos compatibles con el síndrome de regresión caudal y alteraciones severas en las extremidades. Al nacimiento, a las 18 semanas, se confirmó la luxación importante de las extremidades inferiores.

CONCLUSIÓN: En la primera consulta prenatal debe practicarse el tamizaje para diabetes, sobre todo en pacientes con alto riesgo. Luego del diagnóstico son importantes los ultrasonidos de segundo nivel para detectar anomalías. La educación a la paciente es decisiva para el adecuado control metabólico y prevención de complicaciones durante el embarazo.

PALABRAS CLAVE: Diabetes mellitus; síndrome de regresión caudal; hiperglucemia; malformaciones congénitas.

Abstract

BACKGROUND: Diabetes mellitus continues to be a disease of high prevalence worldwide; in Mexico it reaches 13.7% and, of this percentage, 30% are unaware that they suffer from it. This circumstance has been associated with complications during pregnancy: congenital malformations due to hyperglycaemia in the first trimester of pregnancy and caudal regression syndrome, among others. Despite advances in the diagnosis and treatment of this metabolic disease, these alterations continue to cause disability, hence the importance of early identification in pregnancy.

CLINICAL CASE: 35-year-old primigravida patient with a diagnosis of type 2 diabetes established in the first trimester of pregnancy, with a glycosylated haemoglobin of 7.6%. Structural ultrasound showed data compatible with caudal regression syndrome and severe alterations in the extremities. At birth, at 18 weeks, severe dislocation of the lower extremities was confirmed.

CONCLUSION: Screening for diabetes should be performed at the first prenatal visit, especially in high-risk patients. After diagnosis, second level ultrasound is important to detect abnormalities. Patient education is crucial for adequate metabolic control and prevention of complications during pregnancy.

KEYWORDS: Diabetes mellitus; Caudal regression syndrome; Hyperglycemia; Congenital malformations.

[1] Ginecoobstetra con especialidad en Medicina materno fetal, adscrito a Femme Prenatal Center, Cuernavaca, Morelos, México.
[2] Ginecoobstetra con especialidad en cirugía laparoscópica, Grupo Médico Reforma, Cuernavaca, Morelos, México.
[3] Ginecoobstetra con especialidad en Medicina materno fetal, Hospital Bertha Calderón Roque, profesora de la especialidad de Ginecología y Obstetricia, Managua, Nicaragua.
[4] Especialista en cirugía vascular periférica, Clínica de Especialidades Divina Providencia, Managua, Nicaragua.

Recibido: agosto 2022

Aceptado: septiembre 2022

Correspondencia
Susana Soto López
susysoto25@exalumno.unam.mx

Este artículo debe citarse como: Soto-López S, Loranca- Islas C, González-Montenegro K, Rivera-Aráuz A. Síndrome de regresión caudal en diabetes materna: reporte de caso. Ginecol Obstet Mex 2023; 91 (5): 371-376.

ANTECEDENTES

La diabetes mellitus es de gran prevalencia en el mundo. De acuerdo con la encuesta Ensanut 2016, la prevalencia en México fue del 13.7%, de ese porcentaje el 30 desconocía su enfermedad.[1] No todas las embarazadas tienen conocimiento de ser diabéticas, ello a pesar de que en los últimos 30 años se han desarrollado diversas técnicas para prevenir las complicaciones asociadas con esta enfermedad; no debiera perderse de vista la posibilidad de malformaciones congénitas consecuencia de la hiperglucemia en el primer trimestre del embarazo.[2] La diabetes materna se asocia con una variedad de malformaciones cardiovasculares, del sistema nervioso central y musculoesqueléticas.[3] Si bien los avances en el diagnóstico y tratamiento de la enfermedad permiten un control adecuado, las alteraciones que implican discapacidades físicas siguen siendo posibles. Ante esta realidad, cobra importancia el diagnóstico oportuno y el control metabólico temprano.

CASO CLÍNICO

Paciente de 35 años, primigesta, con fecha de la última menstruación el 29 de noviembre de 2021. Acudió a control prenatal a las siete semanas de embarazo. En el ultrasonido se advirtió un saco gestacional único, de implantación normal, con polo embrionario de 1 cm, con actividad cardiaca visible, útero con paredes heterogéneas con tres imágenes sugerentes de miomas intramurales subserosos; uno de ellos de 6 x 6 cm y el otro de 7 x 5 cm; el otro, cornual izquierdo, de 8 x 7 cm. Los exámenes de laboratorio del 6 de enero de 2022 reportaron: hemoglobina de 12.8 g/dL, hematocrito 40%, 6,500 leucocitos, 279,000 plaquetas, glucosa 215 mg/dL, urea 20 mg/dL, creatinina 0.54 mg/dL, colesterol 175 mg/dL, triglicéridos 107 mg/dL. Examen general de orina: glucosuria de 250 mg/dL, esterasa leucocitaria, microalbuminuria, leucocitos 3 a 5 por campo. Hemoglobina glucosilada 7.6%. Con base en esos reportes se diagnosticó: diabetes pregestacional; se le indicaron medidas dietéticas, ejercicio y 500 mg de metformina (STADA) por la mañana.

A las 12 semanas acudió a control prenatal, con frecuencia cardiaca fetal de 170 latidos por minuto, con longitud cráneo caudal de 5.29 cm, sin alteraciones estructurales de las detectables a esas semanas de gestación. **Figura 1**

En la evaluación estructural del segundo trimestre se encontró un feto vivo, cefálico, con dorso anterior de 17.6 semanas por fetometría promedio, peso de 226 ± 33 gramos, cisterna magna de 5.83 cm, pliegue nucal de 3.32 mm, ventrículo posterior de 8.27 mm, corazón sin alteraciones estructurales, columna con acortamiento en su longitud, cifosis toracolumbar muy pronunciada, agenesia de sacro, sin huesos iliacos, hipoplasia de hemicuerpo inferior, piel de columna aparente íntegra. Las extremidades se observaron en valgo forzado, motilidad disminuida, contracturas de ambos miembros pélvicos; las extremidades superiores aparentemente íntegras. Durante la exploración ultrasonográfica el feto, en general, mostró poca movilidad, con posición en el dorso anterior persistente, cordón de longitud corta para las semanas de gestación, y tres vasos umbilicales. **Figuras 2-5**

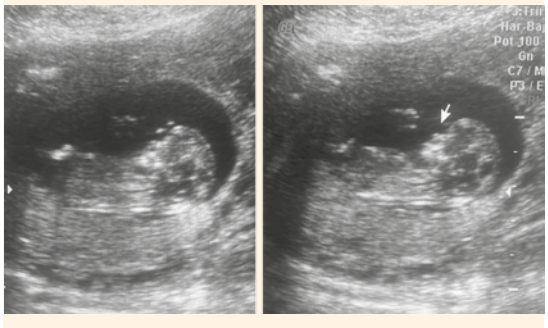

Figura 1. Ultrasonido nivel I en la semana 12.

https://doi.org/10.24245/gom.v91i5.8062



Figura 2. Acortamiento de la columna vertebral.



Figura 3. Ausencia de hueso iliaco y sacro en ultrasonido 3D.



Figura 4. Pie equino varo severo.



Figura 5. Columna con cifosis.

Ante los hallazgos ultrasonográficos se le explicó a la paciente y a sus familiares el mal pronóstico para la vida y función y el riesgo de preeclampsia; por lo tanto, la inmediata finalización del embarazo. Se le administró una dosis vaginal única de 100 mcg de misoprostol y a las 5 horas se obtuvo trabajo de aborto, por vía vaginal, y un feto sin latido cardiaco, con pie equino varo y luxación de la extremidad izquierda hacia la pelvis, con contractura severa de ambas extremidades, con circular de cordón al pie derecho, menor desarrollo de la pelvis y extremidades inferiores con respecto a la porción cefálica y torácica del feto. Debido a la luxación de las extremidades no fue posible identificar el sexo del feto (**Figuras 7,8,9**). Con base en lo anterior se estableció el diagnóstico de síndrome de regresión caudal. La paciente otorgó su consentimiento para la publicación de las imágenes.



Figura 6. Sistema nervioso central sin ventriculomegalia.

DISCUSIÓN

La diabetes mellitus es la complicación médica más común durante el embarazo;[4] afecta a 4% de las gestaciones. Las malformaciones congénitas ocurren en 5 al 10% de los hijos de madres diabéticas. No hay lesiones patognomónicas asociadas con la diabetes y el espectro de anormalidades es comparable con el de las pacientes no diabéticas. Las anomalías cardiacas representan el 50% de los casos, la más frecuente es la cardiomiopatía. Entre los factores etiológicos están: hiperglucemia (exceso de sorbitol, deficiencia de mioinositol y de ácido araquidónico), hipercetonemia, radicales libres de oxígeno, inhibidores de somatomedina, deficiencia de zinc y vitamina A y susceptibilidad genética.[5] Otras alteraciones son las del sistema nervioso central: anencefalia, acrania, meningocele, mielomeningocele, arrinencefalia microcefalia y holoprosencefalia, que se registran 3 a 20 veces más que en la población general.[6]

El pobre control glucémico de la madre durante el periodo periconcepcional incrementa las malformaciones congénitas.[7] En la paciente del caso se desconocía que fuera diabética, hasta el momento de la primera consulta.

Por lo expuesto, queda clara la ineludible práctica del tamizaje para diabetes en la primera

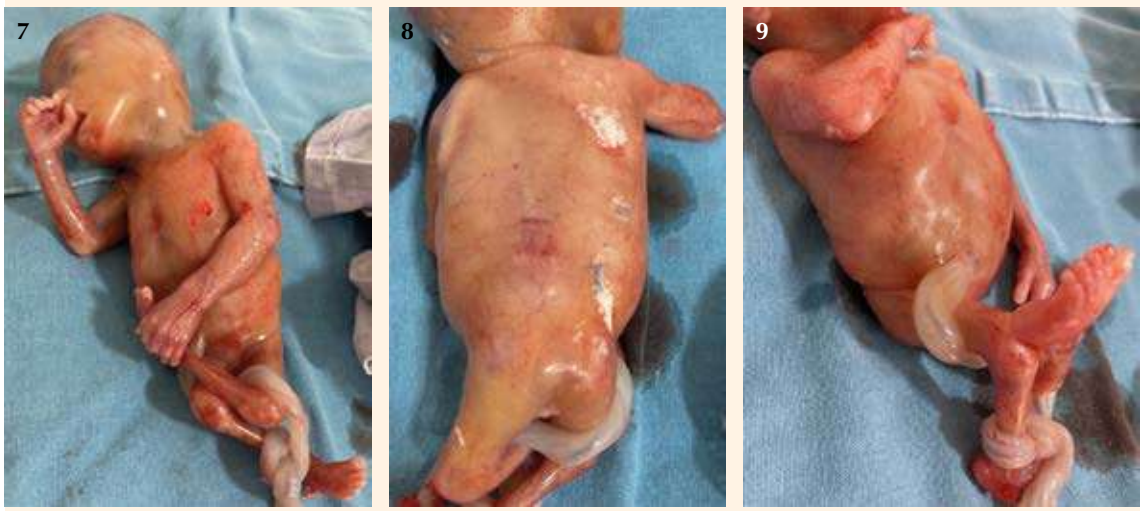

Figura 7, 8 y 9. Feto con pobre desarrollo de la porción pélvica del cuerpo, con alteración en la posición de las extremidades inferiores y piel íntegra en la columna.

https://doi.org/10.24245/gom.v91i5.8062

consulta prenatal y, de confirmarse, iniciar el tratamiento correcto para minimizar la posibilidad de complicaciones. Son abundantes los estudios que confirman que el cuidado preconcepcional y el control glucémico pueden disminuir, considerablemente, la tasa de malformaciones en los hijos de madres diabéticas.[3] El incremento del riesgo de malformaciones congénitas se asocia con concentraciones elevadas de hemoglobina glucosilada (HbA1c), por eso las recomendaciones internacionales mencionan un valor menor de 7% para disminuir la incidencia de malformaciones congénitas. El control óptimo es todo un reto debido a que las pacientes no solicitan asesoría preconcepcional ni planean los embarazos.[8] La paciente del caso se diagnosticó con diabetes hasta la séptima semana, durante el periodo de organogénesis, con concentraciones elevadas de hemoglobina glucosilada superiores a 7%, lo que incrementó el riesgo de malformaciones congénitas. Con base en la evidencia, las malformaciones congénitas asociadas con la diabetes ocurren antes de las nueve semanas de gestación (séptima semana a partir de la concepción)[9] porque el desarrollo del mesodermo caudal ocurre en las primeras cuatro semanas del desarrollo embrionario[10] y pueden detectarse a partir del segundo o tercer trimestre de la gestación. Esto deja claro que las pacientes que se diagnostiquen con diabetes en el primer trimestre requieren un ultrasonido de segundo nivel en cada trimestre de la gestación.

En la paciente del caso se detectó el síndrome de regresión caudal en la semana 17.6 que es una anomalía congénita poco frecuente del segmento inferior de la columna y del cordón espinal que, con frecuencia, se relaciona con la diabetes de la madre, exposición a algún teratógeno (cocaína y alcohol),[10,11] hipoperfusión vascular o predisposición genética; ésta última con asociación parcial del gen "homebox" HLXB9 responsable de la morfogénesis y estructura del eje corporal, que se expresa en el páncreas.[12]

La incidencia de hijos de madres diabéticas con síndrome de regresión caudal es de 1 en 350, lo que eleva 200 veces el riesgo del síndrome en este grupo de pacientes. La patogénesis de esta anomalía se asocia con la hiperglucemia, que de manera desordenada induce el cierre del tubo neural, disminución de la mitosis y maduración prematura (en modelos experimentales). El espectro clínico va desde ausencia del cóccix a agenesia de la región lumbosacra, hasta completa sirinomelia.[11]

El síndrome de regresión caudal puede asociarse con malformaciones viscerales, en el sistema genitourinario, gastrointestinal, neurológico y cardiaco. Entre las anormalidades musculoesqueléticas que lo acompañan están: caderas estrechas, hipoplasia glútea y aplanamiento del pliegue interglúteo, con deformidades complejas: como hipoplasia femoral, contracturas en flexión y atrofia muscular.[13] En el caso clínico aquí reportado la agenesia de sacro y la contractura severa de las extremidades se asociaban con problemas de discapacidad muy severos.

Cuando el cordón espinal es corto, los huesos iliacos hipoplásicos y ausencia de sacro es posible encontrar malformaciones renales acompañadas de malrotación o hipoplásicas,[14] lo que complica el pronóstico y calidad de vida del feto.

En cuanto al diagnóstico, es difícil establecerlo en el primer trimestre debido a la incompleta osificación del sacro. En el segundo trimestre, cuando ésta ya se ha completado, aparecen anormalidades que van desde alteraciones del sacro hasta su ausencia, incluso de la columna lumbar. Todo esto puede asociarse con alteraciones de las extremidades inferiores: deformidad en los ángulos de flexión y en la angulación de los pies. El hallazgo típico son los fetos en posición de "buda" o "rana", cuando mantienen las extremidades inferiores en triple flexión asociada con agenesia renal y oligohidramnios.[12]

El pronóstico de los fetos con síndrome de regresión caudal depende de la severidad de la lesión y la coexistencia de otras anomalías. El diagnóstico prenatal temprano permite a los padres tomar decisiones informadas de las complicaciones neonatales.[15] La atención médica de esos fetos es un desafío multidisciplinario porque el tratamiento dependerá del grado y localización de la lesión en la columna y de las anormalidades asociadas que pueden ser ortopédicas y de déficit neurológico y que pueden ir desde un mínimo déficit hasta una paresia motora y anestesia sensitiva, con atrofia de segmentos inervados por las raíces nerviosas afectadas de las vértebras alteradas.[12]

En la paciente del caso, por los hallazgos ultrasonográficos de gran afectación de las extremidades y columna vertebral corta de su feto, el pronóstico era por demás limitado desde el punto de vista ortopédico y neurológico. De ahí la necesidad de orientar a los padres acerca de las complicaciones a lo largo del embarazo y al nacimiento.

CONCLUSIÓN

En pacientes de alto riesgo, la primera consulta prenatal es la oportunidad para el tamizaje de diabetes. Si se diagnostica deberán seguirse practicando los ultrasonidos de segundo nivel para la detección oportuna de malformaciones congénitas asociadas con la hiperglucemia. La educación de la paciente, en relación con las complicaciones de la enfermedad, es decisiva para el adecuado control metabólico y prevención de éstas.

REFERENCIAS

1. Basto A, Barrientos T, Rojas R, Aguilar C, López N, De la Cruz V, et al. Prevalencia de diabetes y descontrol glucémico en México: resultados de la Ensanut 2016. Salud Pública de México 2020; (62) ;1:50-59. https://doi.org/10.21149/10752
2. Ibrahim A, Nori W. Gestational diabetes mellitus: a narrative review. Med J Babylon 2021; (18): 163-8. doi:10.4103/MJBL.MJBL_1_21
3. Eriksson U. Congenital anomalies in diabetic pregnancy. Seminars in Fetal and Neonatal Medicine 2009; (14): 85-93. doi:10.1016/j.siny.2008.11.001
4. Sheffield J, Butler-Koster E, Casey B, McIntire D, Leveno K. Maternal diabetes mellitus and infant malformation. Obstetrics & Gynecology 2002 (5): 925-30. doi:10.1016/s0029-7844(02)02242-1
5. Shillingford A, Weiner S. Maternal Issues Affecting the fetus. Cardiovascular disease in the neonate. Clinics in Perinatology 2001; 28 (1): 31-70. doi:10.1016/s0095-5108(05)70069-5
6. Reece A, Homko C, Hagay Z. Prenatal diagnosis and prevention of diabetic embryopathy. Obstet Gynecol Clin North Am 1996; 23 (1): 11-28. doi:10.1016/s0889-8545(05)70242-4
7. Mitanchez D, Yzydorczyck C, Siddeek B, Boubred F, Benahmed M, Simeoni U. The offspring of the diabetic mother-Short and long-term implications. Best Pract Res Clin Obstet Gynecol 2015; (29): 256-69. doi:10.1016/j.bpobgyn.2014.08.004
8. Zhao Z, Reece A. New Concepts in diabetic embryopathy. Clin Lab Med 2013; (33): 207-33. doi:10.1016/j.cll.2013.03.017
9. Schwartz R, Teramo K. Effects of diabetic pregnancy on the fetus and newborn. Seminars in Perinatology 2000;24 (2): 120-35. doi:10.1053/sp.2000.6363
10. Kylat R, Bader M. Caudal regression syndrome. Children 2020; (7): 1-7. doi:10.3390/children7110211
11. Karthiga V, Kasinathan A, Kumar L, Palanisamy S. Caudal regression syndrome group 2. Indian Journal of Pediatrics 2020; 1-2. doi:10.1007/s12098-020-03354-4
12. Zepeda J, García M, García M, Morales J, Pantoja M, Espinoza A. Secuencia de regresión caudal: caso clínico-radiológico. Rev Chil Pediatr 2015; 86 (6): 430-35. http://dx.doi.org/10.1016/j.rchipe.2015.07.021
13. Luque M, Fernández R, Tuca M, Luco M, Barbieri F, Tapia J. Síndrome de regresión caudal. Caso clínico. Rev Chil Pediatr 2010; 81: 148-54. http://dx.doi.org/10.4067/S0370-41062010000200007
14. Duncan M, Cantú-Salinas A, Villarreal D, Muñiz C, Villarreal H. Caudal regression syndrome: a case report. Medicina Universitaria 2014; (16): 74-77. http://eprints.uanl.mx/id/eprint/11446
15. Mouraz M, Cominho J, Gameiro C, Pauleta J, Pedroso S. Caudal regression syndrome: a case of early diagnosis without maternal diabetes. Acta Obstet Ginecol Port 2016; 10 (3): 249-52. http://scielo.pt/scielo.php?script=sci_arttext&pid=S1646-58302016000300009&lng=es&nrm=iso>

https://doi.org/10.24245/gom.v91i5.8062