Caso clínico
Ginecol Obstet Mex. 2021; 89 (4): 350-356.

Coriocarcinoma primario del cuello uterino. Enfermedad extremadamente rara: reporte de caso

Primary choriocarcinoma of uterine cervix. Extremely rare disease, case presentation.

Juan Carlos Cantón-Romero,[1] Óscar Joel Carrillo-Garibaldi,[2] Guillermo Enrique Juárez-López,[3] Efraín Salas-González[1]

Resumen

ANTECEDENTES: El embarazo cervical es una localización extremadamente rara, con incidencia de 1 caso por cada 9000 partos. La asociación con coriocarcinoma es aún más rara. La localización más común del coriocarcinoma es el útero; se puede encontrar en la salpinge, la vagina, la vulva, el cuello uterino o la región pélvica. La quimioterapia es sumamente efectiva para tratar pacientes con coriocarcinoma, con tasas de curación del 100% en condiciones de bajo riesgo y 80 a 90% en alto riesgo.

OBJETIVO: Determinar el grado de enfermedad y contribuir al conocimiento médico del diagnóstico oportuno y el tratamiento multidisciplinario correcto del coriocarcinoma en una presentación extremadamente rara.

CASO CLÍNICO: Paciente de 36 años, con aborto completo a las 5.4 semanas de gestación, sin evidencia de embarazo intrauterino. Se trató con misoprostol vaginal y, posteriormente, anticonceptivos durante dos meses. La paciente continuó con escaso sangrado transvaginal y dolor pélvico difuso. La tomografía axial abdomino-pélvica evidenció que en el útero había un tumor de 15 cm a la altura del istmo. Los anexos, el hígado y el retroperitoneo se observaron normales; la hormona gonadotropina coriónica fracción beta (β-hGC) se encontró en 225,000 mUI/mL. Ante el diagnóstico clínico de embarazo ístmico-cervical, paridad satisfecha con antecedente de salpingoclasia y probable coriocarcinoma, se procedió a la histerectomía abdominal simple, sin complicaciones. Recibió quimioterapia con metotrexato y etopósido durante 8 semanas. Al concluir el esquema de quimioterapia la β-hGC se encontró en: 1.28 mUI/mL.

CONCLUSIONES: El coriocarcinoma cervical es poco frecuente; su localización pone en peligro la vida de las pacientes por el alto riesgo de hemorragia, a pesar de tener buen pronóstico y adecuada respuesta a la quimioterapia.

PALABRAS CLAVE: Embarazo; coriocarcinoma; región pélvica; embarazo intrauterino; misoprostol vaginal; anticonceptivos; sangrado; dolor pélvico.

Abstract

BACKGROUND: Cervical pregnancy is an extremely rare site, with an incidence of 1 in 9000 deliveries. The association with choriocarcinoma is even rarer. The most common location of choriocarcinoma is the uterus; it can be found in the salpingeum, vagina, vulva, cervix or pelvic region. Chemotherapy is highly effective in treating patients with choriocarcinoma, with cure rates of 100% in low-risk conditions and 80 to 90% in high-risk.

OBJECTIVE: To determine the extent of disease and contribute to medical knowledge of the timely diagnosis and correct multidisciplinary treatment of choriocarcinoma in an extremely rare presentation.

CLINICAL CASE: 36-year-old female patient with complete abortion at 5.4 weeks of gestation, with no evidence of intrauterine pregnancy. She was treated with vaginal

[1] Departamento de Ginecología Oncológica, Hospital de Ginecología y Obstetricia del Centro Médico Nacional de Occidente, IMSS Guadalajara, Jalisco, México.
[2] Clínica de Pelvis, Instituto Jalisciense de Cancerología, Guadalajara, Jalisco, México.
[3] Centro de Estudios Especializados de Patología, Guadalajara, Jalisco, México.

Recibido: mayo 2020
Aceptado: septiembre 2020

Correspondencia
Juan Carlos Cantón Romero
cantonjuancarlos@gmail.com

Este artículo debe citarse como:
Cantón-Romero JC, Carrillo-Garibaldi OJ, Juárez-López GE, Salas-González E. Coriocarcinoma primario del cuello uterino. Enfermedad extremadamente rara. Reporte de caso. Ginecol Obstet Mex. 2021; 89 (4): 350-356.
https://doi.org/10.24245/gom.v89i4.4326

misoprostol and, subsequently, contraceptives for two months. The patient continued with scant transvaginal bleeding and diffuse pelvic pain. Abdomino-pelvic axial tomography showed a 15 cm tumor in the uterus at the level of the isthmus. The adnexa, liver and retroperitoneum were normal; chorionic gonadotrophin hormone beta fraction (β-hGC) was found to be 225,000 mIU/mL. Given the clinical diagnosis of isthmic-cervical pregnancy, satisfied parity with a history of salpingoclasia and probable choriocarcinoma, a simple abdominal hysterectomy was performed without complications. She received chemotherapy with methotrexate and etoposide for 8 weeks. At the conclusion of the chemotherapy scheme the β-hGC was found to be: 1.28 mIUI/mL.

CONCLUSIONS: Cervical choriocarcinoma is rare; its location endangers the life of patients due to the high risk of hemorrhage, despite having good prognosis and adequate response to chemotherapy.

KEYWORDS: Pregnancy; Choriocarcinoma; Pelvic region; Intrauterine pregnancy; Vaginal misoprostol; Contraceptives; Bleeding; Pelvic pain.

ANTECEDENTES

El embarazo cervical es una localización extremadamente rara con una incidencia de 1 caso por cada 9000 partos.[1] La asociación con coriocarcinoma es aún más rara: 0.76 a 4%. El coriocarcinoma es una forma maligna de la enfermedad gestacional trofoblástica que suele aparecer después de un embarazo molar, por excepción luego de un aborto y más raro aún posterior a un embarazo ectópico. La localización más común del coriocarcinoma es el útero; puede encontrarse en la salpinge, la vagina, la vulva, el cuello uterino o la región pélvica.[2] En 1965 Saito describió los criterios para el diagnóstico de coriocarcinoma extrauterino: ausencia de enfermedad intrauterina, confirmación histopatológica de la enfermedad, exclusión de embarazo molar y normal intrauterino coexistente.[3] La mayoría de las pacientes acude con metrorragia, lo que plantea el diagnóstico diferencial con otras patologías más frecuentes: aborto, pólipo cervical, embarazo cervical o cáncer de cuello uterino.[4] Existen diferentes formas de tratamiento: la quimioterapia y la histerectomía si la paciente se encuentra hemodinámicamente inestable; sin embargo, la embolización de las arterias uterinas es un tratamiento novedoso en pacientes que desean preservar la fertilidad.[5]

La quimioterapia es sumamente efectiva en pacientes con coriocarcinoma, con tasas de curación del 100% en condiciones de bajo riesgo y 80 a 90% en alto riesgo, según la estadificación y valor de riesgo que la FIGO otorga con base en un puntaje de 0 a 6 para bajo riesgo y puntaje más o menos mayor de 7 para alto riesgo (**Cuadro 1**). Cualquier metástasis o quimioterapia previa fallida lo hace de alto riesgo. Diversos medicamentos son muy activos: metotrexato, actinomicina D, etopósido, ciclofosfamida, vincristina y cisplatino, entre otros.[6]

El embarazo cervical y el que se implanta en la cicatriz de la cesárea asociado con coriocarcinoma suelen ser las condiciones más difíciles de tratar; por eso con frecuencia se hace necesaria la histerectomía.[7] El cuello del útero es la

localización más frecuente del coriocarcinoma extrauterino.[8]

El objetivo de este estudio fue: determinar el grado de enfermedad y contribuir al conocimiento médico del diagnóstico oportuno y el tratamiento multidisciplinario correcto del coriocarcinoma en una presentación extremadamente rara.

CASO CLÍNICO

Paciente de 36 años, con aborto completo de 5.4 semanas, diagnosticado por ultrasonido transvaginal sin evidencia de embarazo intrauterino y sin corroborar las concentraciones de β-hGC. Se trató con misoprostol vaginal y, posteriormente, anticonceptivos durante 2 meses. La paciente continuó con escaso sangrado transvaginal y leve dolor pélvico difuso, sin ningún otro síntoma.

Antecedentes: menarquia a los 12 años, con ritmo de 25 x 8; dismenorrea leve. Inició la vida sexual activa a los 15 años. Ha tenido 5 embarazos: 2 abortos y 3 cesáreas. Anticoncepción con preservativo y salpingoclasia transcesárea.

Fue enviada al servicio de Oncología ginecológica dos meses después del aborto, con nuevo ultrasonido transvaginal y exámenes de siete días previos; reporte de: útero aumentado de tamaño, con imagen sugerente de embarazo molar a la altura del istmo. Hemoglobina de 12.23, con 202 plaquetas, creatinina de: 0.6 y β-hGC de 225,000 mUI/mL.

En la exploración física se encontró: abdomen blando fácilmente depresible, con dolor a la palpación profunda del hipogastrio, sin datos de irritación peritoneal. En la especuloscopia el cuello uterino se advirtió congestivo, de forma normal, aumentado de tamaño, con mínimo sangrado. El útero estaba aumentado de tamaño, de forma irregular. El cuello uterino en forma de barril. El parametrio derecho engrosado y el izquierdo con tabique recto.

En la tomografía axial abdominopélvica, con doble contraste, se encontró un tumor en el útero de 15 cm a la altura del istmo. Los anexos, el hígado y el retroperitoneo normales. Hemoglobina de 11.1 g/dL; hematocrito 34%, creatinina 0.6 mmol/L y β-hGC 225,000 mUI/mL. La telerradiografia de tórax se reportó normal.

Ante el diagnóstico clínico de embarazo ístmico-cervical, paridad satisfecha con antecedente de salpingoclasia y probable coriocarcinoma, se practicó la histerectomía abdominal simple, sin complicaciones ni requerimiento de transfusión, con evolución satisfactoria.

El reporte histopatológico fue: neoplasia maligna de 12.6 x 7.2 cm. La neoplasia invadía el estroma endocervical, con escasas micras del borde más profundo, correspondiente al istmo y serosa uterina (**Figura 1**). Desde el punto de vista microscópico: neoplasia maligna bifásica, con una mezcla de células del citotrofoblasto, trofoblasto intermedio que exhibe células grandes del sincitiotrofoblasto de citoplasma amplio, eosinófilo y uno o más núcleos con atipia severa, en el contexto de un fondo hemorrágico que infiltraba al miometrio, con endometrio hipersecretor (**Figura 2**). De acuerdo con los criterios de estadificación de la FIGO 2000[9] se encontraba en etapa I, subetapa B por coriocarcinoma confinado al útero y factor de riesgo por β-hGC sérica superior a 105,000 mUI/mL. La clasificación de riesgo de resistencia a la monoquimioterapia de la FIGO 2000 fue de 7 puntos. Luego del aborto previo al coriocarcinoma la concentración de β-hGC fue mayor de 105,000 mUI/mL. La longitud máxima del tumor fue mayor de 5 cm (bajo riesgo de resistencia a la quimioterapia: 0-6; alto riesgo de resistencia a la quimioterapia: ≥ 7 según el *FIGO Risk Score*).[8] (**Cuadro 1**) La paciente recibió, por vía intrave-

https://doi.org/10.24245/gom.v89i4.4326



Figura 1. Cavidad uterina y canal relacionado con el istmo. Neoplasia marrón oscuro con infiltración a toda la pared, incluso la serosa.

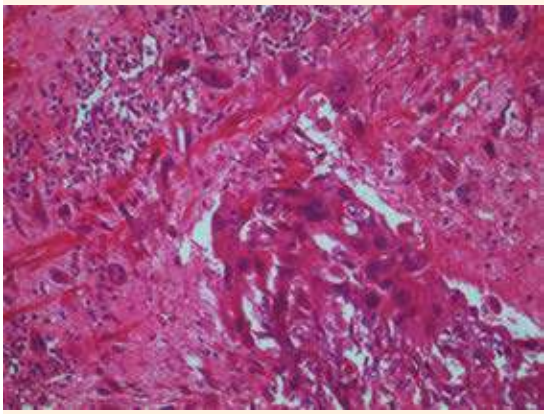

Figura 2. Neoplasia maligna que exhibe células grandes del sincitiotrofoblasto, de citoplasma amplio, eosinófilo y uno o más núcleos con atipia severa, en el contexto de un fondo hemorrágico que infiltra el miometrio.

nosa, quimioterapia con 100 mg semanales de metotrexato, 100 mg de etopósido en la misma vía de administración, en esquema de 8 semanas. La β-hGC postquirúrgica fue de 4084 mUI/mL y al terminar la quimioterapia de 1.28 mUI/mL. La evolución de la paciente fue satisfactoria, con vigilancia clínica con exploración física y ginecológica normales. La telerradiografía de tórax normal y la cuantificación de β-hGC de 0 mUI/mL. A dos años de seguimiento se encuentra libre de enfermedad.

DISCUSIÓN

El embarazo cervical es la segunda forma de localización ectópica, seguida de la abdominal. La causa del embarazo cervical es multifactorial, por diferentes factores de riesgo: antecedente de enfermedad pélvica inflamatoria, tabaquismo, cirugía pélvica, embarazo ectópico previo, inserción de dispositivos intrauterinos, anormalidades anatómicas, cesárea, cirugía de cuello uterino, fertilización in vitro y exposición al dietiletilbestrol.[10] La paciente del caso tenía el antecedente de 3 cesáreas previas, 2 abortos y salpingoclasia 9 meses previos (0.5% de embarazo no deseado en el primer año posterior a la salpingoclasia transcesárea)[11] que son factores de riesgo de embarazo cervical.

El coriocarcinoma es la forma maligna más agresiva de la enfermedad trofoblástica gestacional; los datos sugieren que del 0.76 al 4% de todos los casos de coriocarcinoma gestacional provienen de un embarazo ectópico.[2] En la búsqueda en Conricyt y Pubmed con las palabras clave "cervical gestacional choriocarcinoma" se encontraron 42 publicaciones en los últimos 5 años.

La patogénesis del coriocarcinoma cervical es muy controvertida. Puede surgir de un tumor en

Cuadro 1. Clasificación de la FIGO del riesgo de resistencia a la monoterapia

	Puntuación			
Variable	**0**	**1**	**2**	**4**
Años	Menos de 40	≥40	-	-
Tipo de gestación previa	Mola	Aborto	Término	
Intervalo desde la gestación previa al inicio de la quimioterapia (meses)	Menos de 4	4-6	7-12	Más de 12
Concentración β-hCG (UI/l)	Menos de 103	103-104	104-105	Más de 105
Cantidad de metástasis	0	1-4	5-8	Más de 8
Lugar de las metástasis	Pulmón	Bazo, riñón	Aparato gastrointestinal	Cerebro, hígado
Longitud máxima del tumor (cm)	0	3-5	Más de 5	-
Quimioterapia previa	-	-	Monoquimioterapia	Poliquimioterapia

Bajo riesgo de resistencia a la quimioterapia: 0-6. Alto riesgo de resistencia a la quimioterapia: ≥ 7. Fuente: International Federation of Gynecology and Obstetrics (FIGO) Risk Score.[9]

la cavidad uterina que regresa espontáneamente después de diseminarse al cuello uterino, o puede provenir de un embarazo cervical coincidente. En definitiva, puede tener su origen en el transporte de células coriónicas de un embarazo anterior que sufren una transformación maligna después de un periodo de inactividad.[8] El lapso de latencia entre el último embarazo y la aparición de coriocarcinoma puede ser desde unos pocos meses hasta 15 años.[12]

La apariencia macroscópica de un coriocarcinoma típico es la de una masa hemorrágica con áreas de necrosis y bordes irregulares. Al microscopio se advierte una imagen bifásica típica. El área central consiste en citotrofoblastos con sincitiotrofoblastos marginales que se distribuyen alternativamente. Hay atipia nuclear con numerosas figuras mitóticas, con zonas claras de necrosis y hemorragia. También hay numerosos focos de invasión vascular. Es raro que estos dos tipos de células puedan rotar en una secuencia alterna, con inserciones de trofoblasto intermedio.[13] La gran permeación e invasión vascular facilita la diseminación metastásica al pulmón, cerebro, hígado y hueso, pero muy raramente al feto.[2] En la paciente del caso, el patólogo encontró una neoplasia maligna bifásica, con una mezcla aleatoria de células del citotrofoblasto, sincitiotrofoblasto y una secuencia alterna de trofoblasto intermedio, con un endometrio hipersecretor.

El coriocarcinoma, por si mismo, tiene un diagnóstico diferencial por lo que debe diferenciarse de un carcinoma indiferenciado y variantes de tumores del músculo liso epitelioide. El diagnóstico preciso se facilita mediante inmunohistoquímica porque las células del coriocarcinoma expresan marcadores trofoblásticos variables: hCG, inhibina, antígeno leucocitario humano-G y Mel-CAM (CD146).[13]

Es necesario excluir el diagnóstico de variantes intermedias: tumores trofoblásticos placentarios y tumores trofoblásticos epitelioides. Los tumores trofoblásticos intermedios no son sensibles a la quimioterapia. En el tratamiento clínico de las pacientes afectadas, la histerectomía es el procedimiento de elección.[14] En el caso de coriocarcinoma extrauterino es necesario diferenciar si su origen es gestacional o no. Esto se logra mediante genética molecular con la búsqueda de material genético paterno único en el tumor,

https://doi.org/10.24245/gom.v89i4.4326

así como la demostración de positividad inmunohistoquímica para p57KIP2.[2] En México no se cuenta con este monoclonal, por lo que este caso se declaró de origen gestacional.

El diagnóstico clínico de coriocarcinoma extrauterino primario es un reto porque los síntomas a menudo no son específicos y pueden imitar a otros más comunes. El ultrasonido transvaginal Doppler color es decisivo para el diagnóstico temprano de la enfermedad porque permite la identificación de hipervascularidad con flujo sanguíneo diastólico en los vasos tumorales, producto de la angiogénesis y la neovascularización y la ausencia de embarazo intrauterino.[8] Desafortunadamente, en nuestro caso creemos que las pocas semanas de embarazo (5.4) cuando se produjo el aborto, la falta de seguimiento con β-hGC y la anticoncepción hormonal durante dos meses fueron factores adversos que favorecieron que el tumor alcanzara 12.6 cm.

La enfermedad trofoblástica gestacional produce cantidades excesivas de β-hGC, 3 a 100 veces más altas que el embarazo normal, particularmente el coriocarcinoma. Las mediciones en serie de las concentraciones de β-hGC son el método más útil de diagnóstico y seguimiento después del tratamiento; su elevación es un marcador importante para el diagnóstico de recurrencia.[15] En la paciente del caso solo hubo dos mediciones de β-hGC antes del tratamiento inicial, donde a 7 días de diferencia hubo un incremento de 170,000 a 225,000 mUI/mL.

El tratamiento del coriocarcinoma con diagnóstico temprano es la evacuación del tumor con quimioterapia coadyuvante; sin embargo, el coriocarcinoma cervical, en la mayoría de los casos reportados, se trata inicialmente con histerectomía debido a la hemorragia incontrolable. Hace poco se reportaron casos con tratamiento conservador mediante embolización arterial selectiva para controlar el sangrado con buenos resultados.[5] El tratamiento con quimioterapia se fundamenta en los criterios de estadificación y clasificación de riesgo de resistencia a la monoquimioterapia de la FIGO 2000.[9] **Cuadro 1**

CONCLUSIONES

El coriocarcinoma cervical es poco frecuente aunque por su localización pone en peligro la vida de las pacientes por el alto riesgo de hemorragia incontrolable. Si bien el coriocarcinoma suele tener buen pronóstico por la adecuada respuesta a la quimioterapia, debe ponerse especial atención en los embarazos ectópicos de acuerdo con los factores de riesgo epidemiológico para coriocarcinoma; esto resultará en un diagnóstico oportuno y tratamiento multidisciplinario correcto y optar por una conducta conservadora en pacientes sin paridad satisfecha.

REFERENCIAS

1. Mouhajer M, Obed S, Okpala AM. Cervical ectopic pregnancy in resource deprived areas: A rare and difficult diagnosis. Ghana Med J. 2017; 51 (2): 94-97. doi.10.4314/gmj.v51i2.8.
2. Slobodanka LJ, Arsenijevic PS, Kljakic D, Djuric JM, Milosavljevic MZ, Protrka ZM, et al. Gestational choriocarcinoma of the cervix. Arch Iran Med. 2014; 17 (11): 783-5. 84908387709.
3. Saito M, Azuma T, Nakamura K. On ectopic choriocarcinoma. World Obs Gynecol. 1965; 17 (17): 459-84.
4. Malek-mellouli M, Ben Amara F, Driss M RH. Cervical trophoblastic tumor: a rare etiology of massive genital hemorrhage. Tunis Med. 2013; 91 (11): 668-9. PMID.24343491.
5. Takeda K, Mackay J, Watts S. Successful management of cervical ectopic pregnancy with bilateral uterine artery embolization and methotrexate. Case Rep Emerg Med. 2018; 1-4. doi.10.1155/2018/9593824.
6. DeVita VT, Lawrence TS, Rosenberg SA, DeVita, Hellman, and Rosenberg's. Cancer: Principles & Practice of Oncology. 10th ed. Philadelphia: Wolters Kluwer, 2015.
7. Osada H, Teramoto S, Kaijima H, Segawa T, Miyauchi O, Nagaishi M, et al. A novel treatment for cervical and cesarean section scar pregnancies by transvaginal injection of absolute ethanol to trophoblasts: Efficacy in 19 cases. J Minim Invasive Gynecol. 2019; 26 (1): 129-34. https://doi.org/10.1016/j.jmig.2018.04.021
8. Sorbi F, Sisti G, Pieralli A, Di Tommaso M, Livi L, Buccoliero AM, et al. Cervicoisthmic choriocarcinoma mimicking

cesarean section scar ectopic pregnancy. J Res Med Sci. 2013; 18 (10): 914-17. PMID: 24497867.

9. Agustín A, Savirón R, Lerma D, Herrero A, Campillos J. Coriocarcinoma postgestacional. Rev Chil Obs Ginecol. 2015; 80 (5): 405-11. http://dx.doi.org/10.4067/S0717-75262015000500009.
10. Hosni MM, Herath RP, Rashid M. Diagnostic and therapeutic dilemmas of cervical ectopic pregnancy. Obstet Gynecol Surv. 2014; 69 (5): 261-76. doi. 10.1097/OGX.0000000000000062.
11. Braaten K, Dutton C. Overview of female permanent contraception. UpToDate. https://www.uptodate.com/contents/overview-of-female-permanent-contraception.
12. Fox H. Gestational trophoblastic disease: Neoplasia or pregnancy failure? BMJ. 1997; 314: 1363. doi. 10.1136/bmj.314.7091.1363.
13. Kalhor N, Ramirez PT, Deavers MT, Malpica A, Silva EG. Immunohistochemical studies of trophoblastic tumors. Am J Surg Pathol. 2009; 33 (4): 633-8. doi. 10.1097/PAS.0b013e318191f2eb.
14. Hassadia A, Gillespie A, Tidy J, Everard Rgn J, Wells M, Coleman R, et al. Placental site trophoblastic tumour: Clinical features and management. Gynecol Oncol. 2005; 99 (3): 603-7. doi. 10.1016/j.ygyno.2005.06.054.
15. Speroff L, Fritz M. Clinical gynecologic endocrinology and infertility. 7th ed. Philadelphia: Lippincott Williams & Wilkins, 2005.

CITACIÓN ACTUAL

De acuerdo con las principales bases de datos y repositorios internacionales, la nueva forma de citación para publicaciones periódicas, digitales (revistas en línea), libros o cualquier tipo de referencia que incluya número doi (por sus siglas en inglés: Digital Object Identifier) será de la siguiente forma:

REFERENCIAS

1. Yang M, Gou, ZW, Deng CJ, Liang X, et al.* A comparative study of three different forecasting methods for trial of labor after cesarean section. J Obstet Gynaecol Res. 2017;25(11):239-42. https://doi.org/10.1016/j.gyobfe.2015.04..015**

* Cuando la referencia contiene hasta tres autores, éstos se colocarán de forma completa. En caso de 5 autores o más, solo se colocan cuatro, seguidos de la palabra en latín "et al".

** El registro Doi deberá colocarse con el link completo (como se indica en el ejemplo), sin punto final. salvo que así lo señale su cita original.

https://doi.org/10.24245/gom.v89i4.4326