Caso clínico
Ginecol Obstet Mex. 2021; 89 (1): 77-83.

Afectación mamaria bilateral como primera manifestación de leucemia-linfoma linfoide aguda de células T

Bilateral breast disease as the first manifestation of acute T-cell leukemia/ lymphoma.

Mariano Laguna-Olmos,[1] Ana Cristina Ruiz-Peña,[2] Cristina Fernández-García,[1] Ada Esteban-Figuerola,[3] Marta Atienza-Roles,[4] Raiza Soraya Peralta-Benítez[3]

Resumen

ANTECEDENTES: Las neoplasias hematológicas de la mama son un cuadro poco frecuente, sobre todo como primera manifestación de la enfermedad y de células T.

OBJETIVO: Comunicar un caso clínico de leucemia-linfoma linfoide aguda de células T que se inició en forma de nódulos palpables bilaterales en la mama, su epidemiología, características clínicas, diagnósticas y tratamiento.

CASO CLÍNICO: Paciente de 34 años, remitida de la atención primaria a la Unidad de Mama del Hospital San Pedro después de palparse dos nódulos no dolorosos en la mama derecha y uno en la izquierda de un mes de evolución. El estudio ecográfico evidenció un nódulo redondeado, contorno circunscrito e isodenso de 12 mm en la mama izquierda. En la mama contralateral se objetivó otro nódulo de similares características junto con adenopatías bilaterales. Los estudios histológico, inmunofenotípico y de extensión permitieron establecer el diagnóstico de leucemia-linfoma linfoide aguda t-tímica cortical aguda (T-III según OMS 2016) de alto riesgo, con afectación sistémica. Se inició la quimioterapia de inducción conforme al protocolo PETHEMA LAL-AR/11. Desde el inicio del tratamiento la paciente experimentó una enfermedad mínima residual negativa, sin que fuera necesario el trasplante de progenitores hematopoyéticos, a pesar de su condición de alto riesgo.

CONCLUSIONES: La infiltración leucémica de la mama es excepcional, sobre todo cuando se trata de la primera manifestación de la enfermedad. En el diagnóstico diferencial de pacientes jóvenes, con lesiones múltiples y bilaterales en la mama sospechosas de malignidad, deben incluirse las neoplasias hematológicas malignas e iniciar el estudio necesario para descartarlas.

PALABRAS CLAVE: Neoplasias hematológicas de la mama; células T; leucemia-linfoma linfoide aguda de células T; diagnóstico diferencial; neoplasias de la mama.

Abstract

BACKGROUND: Breast hematologic malignancies are a rare condition, even more if they appear as the first manifestation of the disease and if they are T cells tumors.

OBJECTIVE: The objective is to present a case report of an acute T-cell leukemia / lymphoma that started with breast bilateral palpable nodules, as well as to review its epidemiology, clinical characteristics, diagnosis and treatment.

CASE REPORT: 34-year-old woman, referred from primary care to the Breast Unit of our center after feeling two painless nodules in the right breast and one in the left breast for one month. The ultrasound study showed the presence in the left breast of a 12 mm rounded, isodense nodule with circumscribed outline. Another nodule with similar characteristics was observed in the contralateral breast along with bilateral lymphadenopathy. The histological, immunophenotypic and extension study diag-

[1] Facultativo especialista en Ginecología y Obstetricia.
[2] Residente de Ginecología y Obstetricia.
[3] Facultativo especialista en Hematología.
[4] Facultativo especialista en Anatomía patológica.
Hospital San Pedro, Logroño, La Rioja, España.

Recibido: julio 2020

Aceptado: agosto 2020

Correspondencia
Mariano Laguna Olmos
laguna_pole@hotmail.com

Este artículo debe citarse como: Laguna-Olmos M, Ruiz-Peña AC, Fernández-García C, Esteban-Figuerola A, Atienza-Roles MA, Peralta-Benítez RS. Afectación mamaria bilateral como primera manifestación de leucemia-linfoma linfoide aguda de células T. Ginecol Obstet Mex. 2021; 89 (1): 77-83.
https://doi.org/10.24245/gom.v89i1.4361

nosed an Acute Cortical T-Thymic Leukemia / Lymphoid Lymphoma (T-III according to WHO 2016) with High Risk with systemic involvement of the disease and started chemotherapy induction treatment according to the PETHEMA LAL-AR/11 protocol. The patient presented a minimal negative residual disease from the start of the treatment without requiring an hematopoietic parents transplant despite being a high-risk case.

CONCLUSIONS: Breast leukemic infiltration is a rare entity, even more if it constitutes the first manifestation of the disease. The presence of multiple bilateral breast nodules suspected as malignant in young patients, should include hematological malignancies in the differential diagnosis.

KEYWORDS: Breast hematologic malignancies; T cells; Acute T cell Leukaemia Lymphoma; Leukemic infiltration; Precursor T-Cell lymphoblastic Leukemia-lymphoma; Diagnosis differential; Breast Neoplasms.

ANTECEDENTES

Las neoplasias hematológicas de la mama son poco comunes, suponen aproximadamente 0.25% de todos los tumores en esta localización.[1] De ellas, las más frecuentes son la afectación por el linfoma no Hodgkin, la leucemia mieloide aguda y el mieloma múltiple.[1]

Las lesiones en la mama, secundarias a procesos neoplásicos de origen hematológico, pueden expresarse de tres formas: como primera manifestación de la enfermedad, durante la recidiva de una leucemia o en mujeres que han recibido radioterapia por un carcinoma de mama. Rodríguez I y su grupo,[2] en 2012, luego de una revisión bibliográfica, describieron la publicación de solo 11 casos de leucemia linfoide aguda con lesión mamaria como primera manifestación de la enfermedad, hasta ese momento.

Se comunica un caso de leucemia-linfoma linfoide aguda de células T (fenotipo cortical- T-III, OMS 2016) con afectación mamaria en forma de nódulos palpables bilaterales, como primera manifestación de la enfermedad.

CASO CLÍNICO

Paciente de 34 años, sin antecedentes personales ni familiares de interés, enviada a la Unidad de Mama del Hospital San Pedro, luego de palparse dos nódulos no dolorosos en la mama derecha y uno en la izquierda, de un mes de evolución. En la mamografía y ecografía se observaron: el parénquima mamario heterogéneo con un nódulo a las 12 horas de la mama izquierda, con forma redondeada, contorno circunscrito e isodenso. Diámetro máximo ecográfico de 12 mm (**Figura 1A**) y mamográfico de 11 mm (**Figura 1B**). En la mama contralateral se objetivó otro nódulo de similares características a la altura del cuadrante inferoexterno, con adenopatías bilaterales de moderada sospecha. Ante los hallazgos, la primera lesión se catalogó en categoría BI-RADS 4; se tomó una biopsia ecoguiada con aguja gruesa.

El estudio histopatológico describió una neoformación de estirpe linfoide y patrón de crecimiento difuso. Las células neoplásicas eran de tamaño intermedio, con escaso citoplasma y núcleos de contornos irregulares; se identificaron numerosas figuras de mitosis. El cuadro fue compatible con leucemia-linfoma linfoide aguda

https://doi.org/10.24245/gom.v89i1.4361

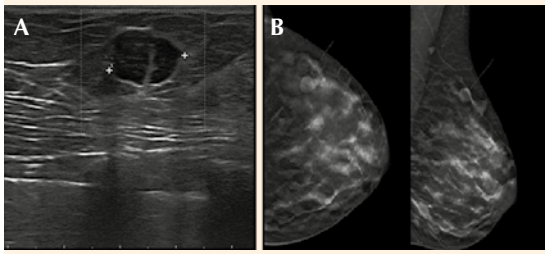

Figura 1. A. Imagen ecográfica de nódulo predominantemente hipoecoico, con algunos ecos en su interior, de aspecto sólido, de 12 mm de diámetro máximo. B. Nódulo visible en mamografía a las 12 h de mama izquierda, de aproximadamente 13 mm, de forma redondeada, contorno circunscrito e isodenso.

T con la siguiente inmunohistoquímica de las células tumorales (**Figura 2**):

- Positivos: CD3, CD5, CD7, TdT, CD99
- Negativos: CD20, CD2, CD4, CD8, CD56, CD34, mieloperoxidasa
- KI-67 (90%)

De inmediato, la paciente inició el seguimiento por parte del hematólogo, se le practicó el estudio de extensión con aspirado medular (**Figura 3**) y se tomó una biopsia ósea que confirmó la infiltración masiva de 88% de blastos indiferenciados mieloperoxidasa y esterasas negativas (**Figura 4**). Mediante citometría de flujo se identificó el inmunofenotipo de esos blastos que fueron: CD45+ débil, CD34 -, cCD3+, CD3-, CD2+, CD7+, CD5+, CD1a+, CD4 +/-, CD8-, CD56-, todo ello compatible con leucemia-linfoma linfoide aguda T subtipo tímica cortical (T-III según OMS-2016) (**Figura 5**). Los estudios citogenético y molecular no fueron valorables debido a que no se objetivaron células en mitosis. El estudio de anatomía patológica confirmó la infiltración masiva por blastos linfoides T en la biopsia medular.

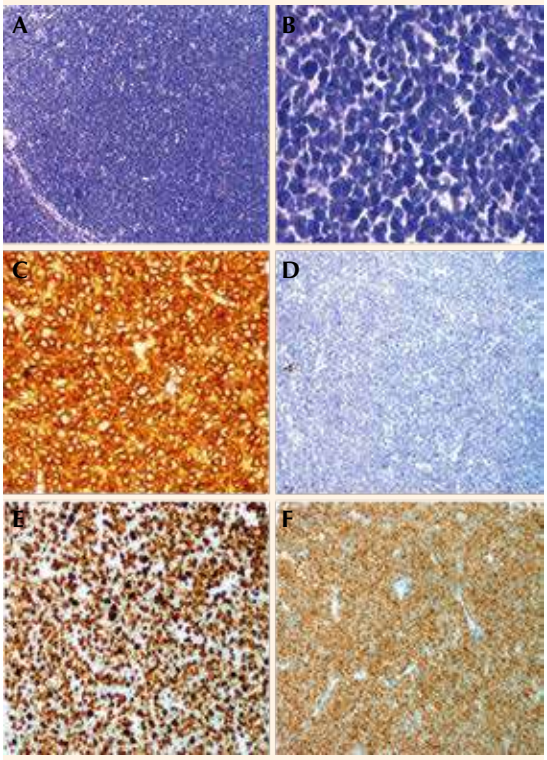

Figura 2. A. Proliferación linfoide con patrón de afectación difuso (HE 100 X). B. Linfoblastos de tamaño medio, con núcleos irregulares e índice mitótico alto (HE 40 X). C. CD3 positivo (20 X). D. CD 20 negativo (20 X). E. Ki 67 (20 X). F. TdT positivo (20 X).

El estudio de estadiaje, mediante tomografía axial computada, puso de manifiesto una masa mediastínica anterior, con poliadenopatías supra e infradiafragmáticas y hepatoesplenomegalia difusa. Se completó con estudio PET (**Figura 6**) donde, además de la afectación ganglionar, se observó afectación extranodal en el timo, ambas mamas y hueso.

Por último, se llegó al diagnóstico de leucemia-linfoma linfoide aguda T-tímica cortical aguda (T-III según OMS 2016) de alto riesgo.

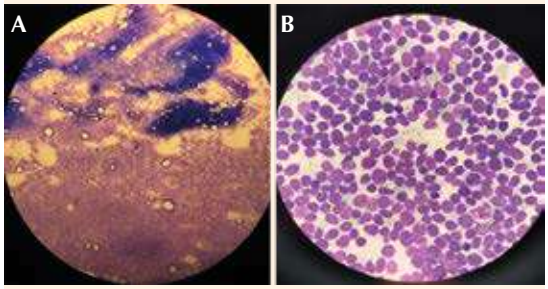

Figura 3. Aspirado medular. **A.** Infiltración masiva de células blastoides (10X). **B.** Infiltración de 88% de células con alta relación núcleo-citoplasma de cromatina laxa de nucléolos prominentes y sin gránulos.

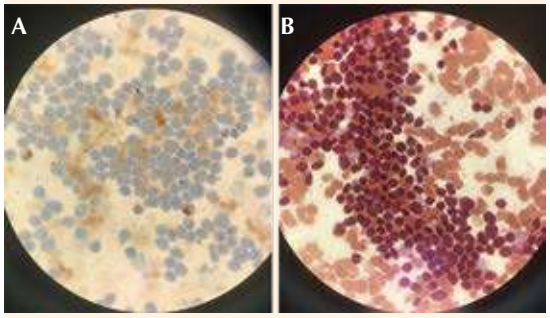

Figura 4. A. Mieloperoxidasa negativo (100 X). **B.** Esterasa negativo (100 X).

Después del bloqueo hormonal, la paciente recibió tratamiento de inducción con quimioterapia conforme al protocolo PETHEMA LAL-AR/11 BCR-ABL negativa (Sociedad Española de Hematología) que incluye terapia intratecal profiláctica del sistema nervioso central. Al final de la quimioterapia de inducción y después de 3 ciclos de quimioterapia de consolidación se consiguió la respuesta completa citológica (**Figura 7**) y por citometría de flujo con enfermedad mínima residual persistentemente negativa (EMR < 0.01%). A pesar de tener criterios de alto riesgo al diagnóstico, no fue necesario el trasplante de

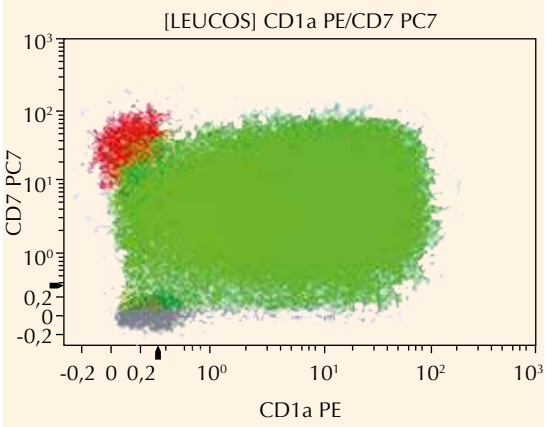

Figura 5. Citometría de flujo. Navios.

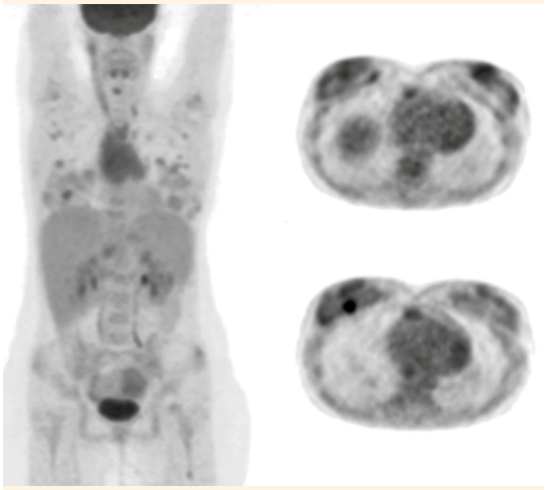

Figura 6. Estudio PET-TC que evidencia la afectación ganglionar supradiafragmática de su proceso linfoproliferativo de base en la región axilar bilateral y mediastino, y la afectación extranodal (timo, ambas mamas y hueso).

progenitores hematopoyéticos, ante la buena respuesta a la quimioterapia. En la actualidad recibe quimioterapia de mantenimiento.

https://doi.org/10.24245/gom.v89i1.4361

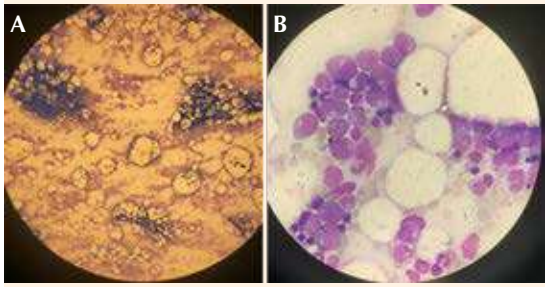

Figura 7. A. Respuesta citológica completa (10X). **B.** Respuesta citológica completa (100 X).

DISCUSIÓN

La afectación mamaria metastásica es poco frecuente; se describió por primera vez en 1903. El linfoma, el melanoma y el rabdomiosarcoma son, en la mayoría de los casos, el origen primario más frecuente de estas lesiones con la presentación clínica común de masa móvil del cuadrante superior externo.[3] La leucemia, conocida como enfermedad neoplásica que resulta de una proliferación clonal de progenitores hematopoyéticos que infiltra la médula ósea y puede afectar otros órganos y sistemas, es una causa poco frecuente de afectación mamaria, con menos de 200 casos reportados en la bibliografía.[4]

Según la bibliografía, la prevalencia real de la leucemia con afectación mamaria resulta difícil de establecer, aunque entre los subtipos, la leucemia mieloide aguda es en la que se observa con mayor frecuencia.[5,6] Al igual que el resto de las enfermedades descritas, puede manifestarse de manera aislada o, en el contexto de una enfermedad sistémica. En la mayoría de los casos, la afectación mamaria por leucemia suele aparecer después del tratamiento o de un trasplante de progenitores hematopoyéticos. La recivida extramedular en el tejido mamario es uno de los sitios más comunes, después del trasplante de células madre quizá solo superada por el sistema nervioso central.[7] Algunos autores afirman que, en las adolescentes, la mama es el más frecuente, con una media de aparición desde el diagnóstico de la enfermedad de 24 meses.[8] La infiltración leucémica mamaria como primera manifestación de la enfermedad, como en la paciente del caso, es muy rara.

La edad media descrita varía de 1 a 80 años y el promedio es de 33 años.[9] En la paciente del caso se inició a los 34 años, con la palpación de nódulos mamarios bilaterales como primera manifestación de leucemia linfoide aguda de células T, con afectación sistémica. Cuando esta enfermedad se manifiesta en forma de masas tumorales, como sucedió en la paciente del caso, se denomina linfoma-leucemia linfoide aguda de células T.

Desde el punto de vista clínico, incluso 73% de las pacientes inician con nódulos no dolorosos. La ausencia de manifestaciones clínicas, así como las adenopatías axilares son una presentación menos común y rara vez se revela en forma de dolor mamario y eritema cutáneo. En la mayoría de los casos reportados en la bibliografía, la enfermedad se manifestó con múltiples nódulos bilaterales diagnosticados durante el periodo de remisión completa, después del tratamiento con trasplante de progenitores hematopoyéticos.[10,11] En la paciente del caso, la afectación mamaria fue el primer signo de la enfermedad en que coincidió su forma de presentación con la descrita en la bibliografía, en forma de nódulos bilaterales, indoloros, junto con afectación axilar objetivada en las pruebas de imagen.

Los hallazgos radiológicos son muy variables e inespecíficos. La mamografía es poco específica para el diagnóstico de estas pacientes. La infiltración extramedular de leucemia suele aparecer en pacientes jóvenes, con tejido mamario denso, en quienes el papel de la mamografía es más limitado. La ecografía puede mostrar nódulos hipoecoicos o hiperecoicos, áreas de ecogenici-

dad mixta con o sin sombra acústica; es de gran utilidad en pacientes jóvenes con mamas densas, como la paciente del caso. En situaciones como ésta, el doppler aumenta la sensibilidad diagnóstica de esta prueba y orienta a un origen maligno la existencia de un estroma hipervascular, con aumento de la resistencia vascular. El estudio con resonancia magnética de estas lesiones está muy poco descrito y es poco específico; la mayor parte de los artículos hasta ahora publicados son casos clínicos. Los infiltrados leucémicos se describen, generalmente, como una o varias masas, redondeadas u ovaladas, áreas de hipointensidad o isointensidad en imágenes potenciadas en T1 e hiperintensas en secuencias potenciadas T2 que muestran un realce heterogéneo después de la administración de contraste y mejora rápida del anillo de las lesiones.[12] Como tal, la resonancia magnética se considera relevante en las lesiones mamarias secundarias a neoplasias hematológicas para valorar la multicentricidad y multifocalidad de las lesiones, su estadio y la eficacia del tratamiento.

La confirmación diagnóstica se consigue con el estudio histopatológico e inmunohistoquímico de las lesiones. Puede llevarse a cabo mediante citología por aspiración con aguja fina o biopsia con aguja gruesa; esta última es de mayor especificidad en el diagnóstico. Desde el punto de vista histológico, el diagnóstico diferencial incluye los carcinomas lobulillares o ductales infiltrantes de alto grado. En el caso de la leucemia, la negatividad para citoqueratinas es la que permite discernir entre estos. Se observarán proliferaciones de células blásticas caracterizadas por células redondas, no cohesivas y de tamaño variable.

Las leucemias-linfomas linfoides agudas de alto riesgo requieren protocolos de tratamiento intensivo con quimioterapia dirigidos a la naturaleza leucémica de las células blásticas, aun a pesar de su presentación nodal de apariencia linfomatosa. La respuesta a esta terapia dependerá, en parte, de los factores pronósticos iniciales (**Cuadro 1**) y de la persistencia de la enfermedad mínima residual medida con citometría de flujo durante y después del tratamiento. El protocolo PETHEMA LAL-AR/11 BCR-ABL negativa consta de varios ciclos de quimioterapia que incluyen: vincristina, daunorrubicina, asparaginasa y metotrexato. Las principales toxicidades de estos fármacos son: alteraciones neuromusculares, cardiotoxicidad, nefrotoxicidad, pancreatitis y coagulopatía además de las propias de los quimioterápicos: alopecia, vómitos e inmunosupresión. A estos regímenes se asocia, además, la quimioterapia intratecal con metotrexato y citarabina, como profilaxis de afectación extranodal al sistema nervioso central. Si la enfermedad mínima residual, luego del primer ciclo de quimioterapia (inducción), es menor de 0.1% puede procederse a 3 ciclos más de consolidación, seguidos de quimioterapia de mantenimiento. Si la respuesta es insuficiente a la inducción lo indicado es otra quimioterapia intensiva y consolidación con alotrasplante hematopoyético. En caso de ausencia de respuesta a la quimioterapia se plantea el ensayo clínico como única alternativa terapéutica. Debido a la naturaleza leucémica de la enfermedad de estos pacientes, la radioterapia no está indicada.

Cuadro 1. Criterios para considerar una leucemia de alto riesgo según el protocolo PETHEMA LAL-AR11. La coexistencia de uno o más factores se considera de alto riesgo

Edad entre 35 a 55 años. Las pacientes entre 55 y 60 años se incluirán a criterio del equipo médico que les atienda.
Más de 30 leucocitos x 10^9/L en LAL de precursores B.
Algunas de las siguientes alteraciones citogenéticas o moleculares: • Alteraciones en 11q23, o demostración del reordenamiento MLL. • Cariotipo complejo (más de 5 alteraciones cromosómicas).
LAL Pro-B.
LAL Pro-T/Pre T o T madura con cualquier cifra de leucocitos.
LAL- T tímica cortical y más de 100 leucocitos por 10^9/L.

https://doi.org/10.24245/gom.v89i1.4361

La respuesta a la quimioterapia de inducción es alta, entre 85 a 90%. Cuando se logra la remisión, 40 a 50% de los adultos jóvenes, entre 30-35 años sin factores pronósticos adversos, pueden curarse solo con quimioterapia, sin necesidad de trasplante. En pacientes con pronóstico adverso esta aproximación solo llega a 15 a 20%, como sucedió en la paciente del caso (leucemia de alto riesgo en mujer joven y fenotipo T tímico cortical). Algunos autores también abogan por el trasplante en estas pacientes, aunque reaccionen satisfactoriamente. Desde la introducción de regímenes intensivos y la medición estricta de la enfermedad mínima residual por citometría de flujo durante el tratamiento, en muchas pacientes se ha reducido la necesidad de trasplante de progenitores hematopoyéticos. Por ello, la indicación de trasplante de progenitores hematopoyéticos en pacientes jóvenes de alto riesgo y con buena respuesta es aún controvertida.[13,14] A pesar de conseguir la remisión completa de la enfermedad, alrededor de 30% de las pacientes tratadas con quimioterapia (con o sin trasplante hematopoyético) tienen riesgo de iniciar la segunda neoplasia, de naturaleza mieloide, años después del tratamiento.[15]

CONCLUSIONES

La infiltración leucémica de la mama es poco frecuente, incluso al constituir la primera manifestación de la enfermedad. Las lesiones múltiples y bilaterales en la mama, sospechosas de malignidad en pacientes jóvenes, deben incluirse en el diagnóstico diferencial de neoplasias hematológicas malignas e iniciar el estudio necesario.

REFERENCIAS

1. Mandal S, Jain S, Khurana N. Breast lump as an initial manifestation in acute lymphoblastic leukemia: An unusual presentation. A case report. Hematology. 2007; 12: 45-7 .doi:10.1080/10245330600938158.
2. Rodríguez I, Vicente F, Cordoba A, Sala F, Martínez-Peñuela JM. Manifestación inicial de leucemia linfoblástica aguda en la mama. Descripción de un caso y revisión de la bibliografía. Rev Senol Patol Mamar. 2012;25(3):125-129. doi:10.1016/50214-1582(12)70026-9.
3. Basara I, Orguc SJ. Giant breast involvement in acute lymphoblastic leukemia: MRI findings. J Breast Cancer 2012;15:258–60.doi:10.4048/jbc.2012.15.2.258.
4. Payandeh M, Khodarahmi r, sadeghi M, *et al*. Appearance of acute myelogenous leukemia (aML) in a patient with breast cancer after adjuvant chemotherapy: case report and review of the literature. Iran J Cancer Prev 2015;8(2):125–8.
5. Thanka J,Krishnarathinam K, Rajendiran S. Extramedullary relapse of acute lymphoblastic leukemia in breast: A rare presentation. Indian J Pathol Microbiol. 2010; 53(1): 155-6. doi: 10.4103/0377-4929.59212.
6. Yang WT, Muttarak M, Ho LW. Nonmammary malignancies of the breast: ultrasound, CT, and MRI. Semin Ultrasound CT MR 2000;21: 375-94. doi: 10.1016/s0887-2171(00)90031-3.
7. Poon LM, Hamdi A, Saliba R, et al. Outcomes of adults with acute lymphoblastic leukemia relapsing after allogeneic hematopoietic stem cell transplantation. Biol Blood Marrow Transplant. 2013;19(7):1059–64. doi:10.1016/j.bbmt.2013.04.014.
8. Todo K, Morimoto A, Osone S, et al. Isolated relapse of acute lymphoblastic leukemia in the breast of a young female. Pe- diatr Hematol Oncol. 2008; 25(6): 607-13.doi: 10.1080/08880010802258399.
9. Glazebrook KN, Zingula s, Jones KN, *et al*. Breast imaging findings in haematological malignancies. Insights Imaging 2014;5:715–22. doi: 10.1007/s13244-014-0344-2.
10. Mandal S, Jain S, Khurana N. Breast lump as an initial manifestation in acute lymphoblastic leukemia: an unusual presen- tation. A case report. Hematology. 2007; 12(1): 45-7. doi: 10.1080/10245330600938158.
11. Likaki-Karatza E, Mpadra FA, Karamouzis MV, et al. Acute lymphoblastic leukemia relapse in the breast diagnosed with gray-scale and color Doppler sonography. J Clin Ultrasound. 2002; 30(9): 552-6. doi: 10.1002/jcu.10118.
12. Yang WT, Metreweli C. Sonography of nonmammary malignancies of the breast. AJR Am J Roentgenol 1999;172:343-8. doi: 10.2214/ajr.172.2.9930779.
13. Guía PETHEMA: Programa español para el tratamiento de las hemopatías malignas sociedad española de hematología y hemoterapia: tratamiento de la LAL de alto riesgo BCR/ABL negativa en adultos (LAL-AR-2011). https://www.sehh.es/servicios-para-los-socios/557-servicios-para-los-socios/pethema/protocolos/lal.
14. Stella M. Davies,1 Jacob M. Rowe,2 Frederick R. Appelbaum. Indications for Hematopoietic Cell Transplantation in Acute Leukemia. Biology of blood Marrow transplatation 14:152-164 (2008) doi:10.1016/j.bbmt.2007.10.024.
15. Fianchi L, Pagano L, Piciocchi A, et al. Characteristics and outcome of therapy-related myeloid neoplasms: Report from the Italian network on secondary leukemias. Am J Hematol. 90:E80-5, 2015. doi: 10.1002/ajh.23966.