Caso clínico
Ginecol Obstet Mex. 2020; 88 (11): 820-827.

Diagnóstico y tratamiento de hematosalpinx y hematometra en una paciente con hemiútero con cavidad rudimentaria no comunicante. Reporte de un caso y revisión de la bibliografía

Diagnosis and management of hematosalpinx and hematometra in a patient with a hemiuterus and rudimentary uterine hemicavity noncommunicating. Case report and review of literature.

Javier Navarro-Sierra, Lourdes Gabasa-Gorgas, Claudia Giménez-Molina, Andrea Espiau-Romera, Hortensia Yagüe-Moreno, Raúl Bolea-Tobajas

Resumen

ANTECEDENTES: Las malformaciones congénitas del aparato genital femenino suponen una prevalencia global de 3% y su origen se debe a una alteración en los conductos de Müller durante el desarrollo embrionario. La incidencia de hemiútero con cavidad rudimentaria es de 0.1%.

CASO CLÍNICO: Paciente de 29 años, que acudió al servicio de Urgencias por dismenorrea intensa relacionada con ciclos menstruales irregulares de tres meses de evolución, sin disminución de los síntomas incluso con analgésicos orales. La ecografía 2D y la tomografía pélvica reportaron: malformación uterina congénita correspondiente a hemiútero con cavidad rudimentaria no comunicante y contenido compatible con hematometra, de 55 x 48 mm; también se observó otra estructura quística alargada y en forma de codo, con contenido ecogénico de 65 x 21 mm, sugerente de hematosalpinx. Se indicaron análogos de la GnRH hasta la cirugía. Se resecaron la cavidad rudimentaria y la trompa izquierda ipsilateral por vía laparoscópica. El posoperatorio cursó sin contratiempos. En la actualidad la paciente permanece en óptimas condiciones de salud.

CONCLUSIONES: El estudio de las malformaciones uterinas debe incluir técnicas de imagen para establecer el tratamiento quirúrgico adecuado. En pacientes con hemiútero, con cavidad rudimentaria, debe efectuarse una laparoscopia, con la intención de extirpar la cavidad rudimentaria y la trompa uterina ipsilateral para evitar complicaciones ginecoobstétricas a corto y largo plazo.

PALABRAS CLAVE: Aparato genital femenino; útero; dismenorrea; ciclos menstruales; analgésicos; malformación congénita uterina; hematómetra; tomografía; laparoscopia exploradora; análogos de GnRH, trompa uterina.

Abstract

BACKGROUND: Congenital malformations of the female genital tract have an overall prevalence of approximately 3% and the origin is due to an alteration in the embryological development of the Müllerian ducts. The hemi-uterus with a rudimentary cavity has a prevalence of only 0.1%

CASE REPORT: 29-year-old patient was admitted to emergency department with a 3-month severe dysmenorrhea associated with irregular menstrual cycles, without

Servicio de Ginecología, Hospital Universitario Miguel Servet, Zaragoza, España.

Recibido: mayo 2020

Aceptado: junio 2020

Correspondencia
Javier Navarro Sierra
jnavarro_11@telefonica.net

Este artículo debe citarse como
Navarro-Sierra J, Gabasa-Gorgas L, Giménez-Molina C, Espiau-Romera A, Yagüe-Moreno H, Bolea-Tobajas R. Diagnóstico y tratamiento de hematosalpinx y hematometra en una paciente con hemiútero con cavidad rudimentaria no comunicante. Reporte de un caso y revisión de la literatura. Ginecol Obstet Mex. 2020; 88 (11): 820-827.
https://doi.org/10.24245/gom.v88i11.4280

reporting improvement with oral analgesia and oral contraceptive. She had no medical-surgical history of interest or previous sexual relations. During the study using 2D ultrasound and pelvic computed tomography, a congenital uterine malformation was observed, corresponding to a hemi-uterus with a rudimentary non-communicating cavity and a retention content compatible with a 55x48mm hematometra and another elongated and angled cystic structure with 65x21mm echogenic content suggestive of hematosalpinx. Treatment with GnRH analogues was prescribed until surgery was performed. Finally, laparoscopic excision of the rudimentary cavity and the ipsilateral left tube was performed. The postoperative evolution was satisfactory. Currentlythe patient is asymptomatic.

CONCLUSIONS: In the study of uterine malformations, the pertinent imaging tests must be included in order to establish correct surgical management. When a hemi-uterus with a rudimentary cavity is diagnosed, a laparoscopy should always be performed to remove both the rudimentary cavity and the ipsilateral uterine tube to avoid short and long-term obstetric-gynecological complications.

KEYWORDS: Female genital tract; Uterus; Dysmenorrhea; Menstrual cycles; Analgesia; Congenital uterine malformation; Hematometra; Tomography; Exploratory laparoscopy; GnRH analogues; Uterine tube.

ANTECEDENTES

Las malformaciones congénitas del aparato genital femenino suponen una prevalencia global de aproximadamente 3%.[1] Su origen se debe a una alteración en el desarrollo embriológico de los conductos de Müller.[2] La clasificación de las malformaciones uterinas ha ido cambiando con el tiempo, en la actualidad se utiliza la de ESHRE-ESGE.[3]

La incidencia de hemiútero con cavidad rudimentaria es de 0.1%,[1] puede diagnosticarse durante la revisión ginecológica, en el estudio de esterilidad-infertilidad[4] o por manifestaciones clínicas asociadas: dismenorrea, dolor pélvico crónico, hematometra o hematosalpinx.[5,6]

Esta malformación uterina se relaciona con importantes complicaciones, sobre todo en adolescentes.[7,8] De acuerdo con diversos estudios, las manifestaciones incluyen: dismenorrea intensa, dolor pélvico crónico y endometriosis.[5-9] La importancia de este tipo de casos se basa en establecer el diagnóstico diferencial del cuadro clínico de dolor abdominal.[10] La sospecha de dolor abdominal de causa ginecológica, sobre todo cuando existe dolor cíclico coincidente con la menstruación, es decisivo para solicitar las pruebas de imagen pertinentes, sobre todo la ecografía transvaginal o transrectal y, posteriormente, la correcta confirmación de la malformación uterina por resonancia pélvica, con la intención de establecer el tratamiento adecuado.[11]

CASO CLÍNICO

Paciente de 29 años, sin antecedentes médico-quirúrgicos de interés, que acudió al servicio de Urgencias de Ginecología por un cuadro de dismenorrea intensa e incapacitante, sin reacción a los analgésicos por vía oral (dexketoprofeno 25 mg 1/8 h e ibuprofeno 600 mg 1/8 h en forma alterna). La dismenorrea se acompañaba de ciclos menstruales irregulares, de tres meses de evolución, por lo que había iniciado tratamiento con dienogest, sin referir disminución de los

síntomas. Entre sus antecedentes ginecológicos refirió: menarquia a los 11 años, ciclos menstruales de 5 días de duración, con frecuencia irregular (más de 45 días entre los ciclos); fecha de la última menstruación 5 de octubre de 2019. Refirió no haber tenido relaciones sexuales.

En la ecografía abdominopélvica se sospechó una malformación congénita uterina, pues se visualizó el útero izquierdo ligeramente tubular, de tamaño normal, con un pólipo endometrial en su interior, y adyacente a la imagen se observó una masa compatible con hemiútero derecho, de 52 x 49 mm, con contenido líquido hematológico retenido (hematometra) de 25 mm. El hemiútero no tenía conexión aparente con el cuello uterino ni con la porción contralateral del útero (**Figura 1**). El ovario izquierdo se visualizó de tamaño y características normales, con microfolículos y eje mayor de 3.2 cm, rodeando por fuera y por delante al ovario derecho, también de tamaño y aspecto normales; se observó una estructura quística alargada y en forma de codo, con contenido ecogénico de 65 x 15 mm, sugerente de hematosalpinx (**Figura 2**). La tomografía abdominopélvica confirmó la coexistencia del hemiútero derecho, de 55 x 54 mm, hipervascular, degenerado, con colección hemorrágica interna de 30 mm (**Figura 3**), e hidrosalpinx derecho. La ecografía y la tomografía no demostraron malformaciones renales. **Figura 4**

La paciente fue ingresada al servicio de Ginecología para recibir tratamiento con analgésicos por vía intravenosa (dexketoprofeno 50 mg cada 8 h y paracetamol 1 g cada 8 h, alternos), con clara disminución de los síntomas. Se comentó el caso en una sesión clínica y se decidió la laparoscopia exploradora, después del tratamiento con análogos de la GnRH durante dos meses (3.75 mg de triptorelina). En el estudio preoperatorio solo se reportó concentración de Ca-125 de 125.5 UI/mL.

Dos meses después de su programación se llevó a cabo la laparoscopia exploradora. El acceso fue mediante neumoperitoneo, con aguja de Veress de 15 mm, e incisiones con trocares ac-

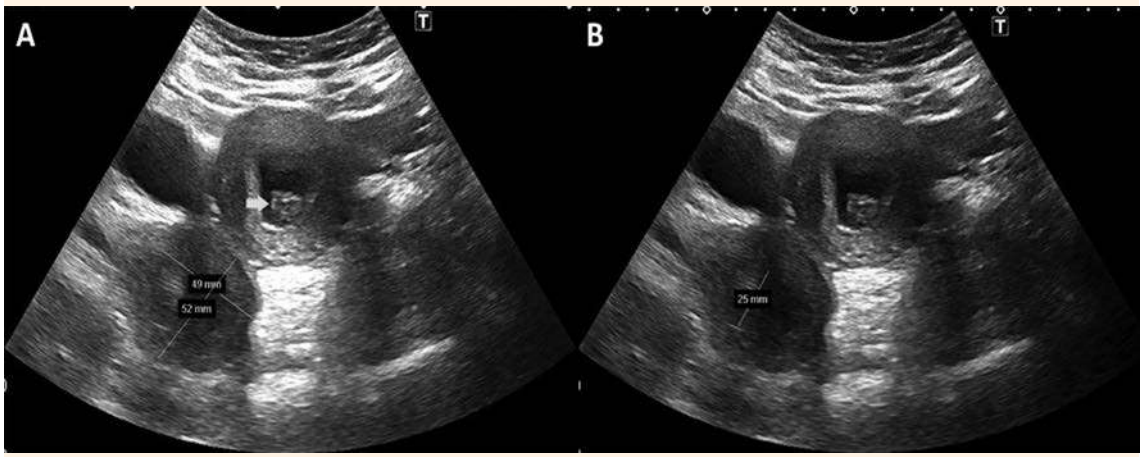

Figura 1. A) Hemiútero derecho de 52 x 49 mm. Hemiútero izquierdo, en plano más anterior, de aspecto normal, con pólipo endometrial en su interior (flecha). **B)** Colección líquida y heterogénea de 25 mm en el interior del hemiútero derecho, compatible con hematometra.

https://doi.org/10.24245/gom.v88i11.4280

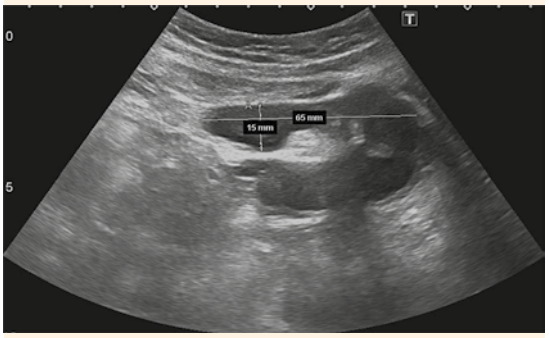

Figura 2. Hematosalpinx que rodea al ovario derecho; se observa una estructura quística alargada y en forma de codo, con contenido ecogénico, de 65 x 15 mm, sugerente de hematosalpinx.

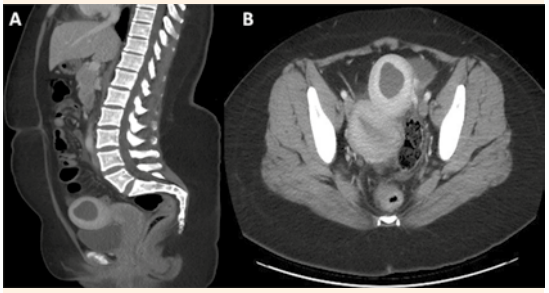

Figura 3. Tomografía abdominal, A) corte sagital y B) transversal. Hemiútero derecho en plano más anterior, de 55 x 54 mm hipervascular, degenerado, con colección hemorrágica interna de 30 mm, compatible con hematometra.

cesorios: uno de 10 mm en la zona suprapúbica y 2 de 5 mm en ambas fosas ilíacas. Durante la cirugía se encontró: hemiútero rudimentario de 5 cm, sin comunicación con el hemiútero izquierdo (**Figura 5**). La trompa ipsilateral derecha estaba dilatada, con contenido hemático, y se encontraba íntimamente adherida al ovario derecho, el ligamento infundíbulo-pélvico y el mesosalpinx, que formaba un conglomerado compatible con hematosalpinx. Se realizó



Figura 4. A) Ecografía pélvica que muestra los riñones sin alteraciones. B) Tomografía abdominal, corte transversal, con riñones sanos.

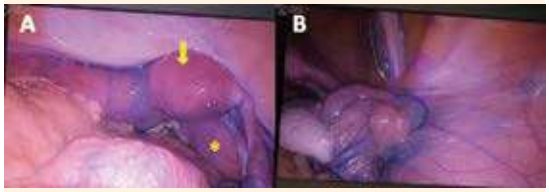

Figura 5. Laparoscopia exploradora. A) Hemiútero rudimentario derecho en plano más anterior (flecha) junto al hemiútero sano izquierdo (asterisco). B) Hematosalpinx derecho.

la exéresis del hemiútero rudimentario y de la trompa derecha; se utilizó Ligasure® tipo Maryland. Posteriormente se efectuó la morcelación intracavitaria de la pieza quirúrgica, para su posterior extracción.

En un segundo tiempo se llevó a cabo la histeroscopia diagnóstica; la vagina, el orificio cervical externo y el canal endocervical se encontraron normales. La cavidad endometrial era de aspecto tubular. El ostium se visualizó en la zona central-derecha y un pólipo endometrial de 2 cm, insertado en la cara lateral derecha, que se extirpó con tijera fría.

El estudio anatomopatológico reportó: pieza quirúrgica benigna, con signos de hemorragia en el hemiútero rudimentario y la trompa izquierda, y focos de endometriosis glandular. El pólipo extirpado no mostró signos de atipia.

La paciente tuvo buena evolución posoperatoria, fue dada de alta a las 72 horas de la cirugía. Cinco meses después, el estudio de control hormonal no reportó alteraciones (estradiol 74 pg/mL, FSH 4.64 mUI/mL y LH 1.1 mUI/mL); la ecografía pélvica mostró al útero restante de tamaño normal, con endometrio delgado, y los ovarios de características normales, con folículos funcionales. La paciente se encontraba asintomática y con ciclos menstruales regulares.

METODOLOGÍA

Debido a la escasa frecuencia de este tipo de complicaciones ginecológicas y a la cantidad limitada de artículos publicados, se realizó la revisión bibliográfica del tema de los últimos 20 años, incluyendo artículos en inglés y en español. La búsqueda se llevó a cabo en PubMed, entre febrero y marzo de 2020, utilizando las palabras clave: "congenital uterine anomalies", unicornuate uterus and management and unicornuate uterus with non-communicating rudimentary horn". Se seleccionaron estudios clínicos con la mayor evidencia disponible, con casos clínicos semejantes al aquí reportado, revisiones sistemáticas y guías clínicas de consenso de malformaciones uterinas. Se encontraron 98 artículos asociados con el tema y las palabras clave, de los que solo se incluyeron 32 investigaciones que cumplieron con las características requeridas (pubertad, hemiútero con cavidad rudimentaria, pruebas de imagen para el diagnóstico y laparoscopia en el tratamiento de la malformación uterina) y posibles complicaciones (dismenorrea, hemoperitoneo y gestación en hemiútero rudimentario).

DISCUSIÓN

El hemiútero con cavidad rudimentaria es una malformación uterina que se origina por alguna anomalía en el desarrollo de los conductos paramesonéfricos, o de Müller, en la sexta semana de la organogénesis.[1,12] La prevalencia de estas malformaciones se ha incrementado de forma considerable, debido a los estudios que se requieren para establecer el diagnóstico y tratamiento de infertilidad y la mejora en las técnicas diagnósticas,[13] principalmente la ecografía 3D[14] y la resonancia pélvica.[15]

En los últimos años la clasificación de las malformaciones uterinas ha variado en su terminología.[2] La clasificación más reciente y utilizada es la propuesta en 2013 por el consenso de la ESHRE-ESGE, que permite clasificar al útero, el cuello uterino y la vagina[3] (**Figura 6**). De acuerdo con la última clasificación, la paciente del caso se encontraba en la clase U4a C0 V0 (hemiútero con cavidad rudimentaria, cuello y vagina normales y únicos).

El hemiútero representa 20% de las malformaciones uterinas[6] y su incidencia aproximada es de 0.1%.[1] La cavidad rudimentaria suele aparecer en 75% de los casos, es de menor tamaño que el hemiútero funcional y en 83% de las pacientes no es comunicante.[16] Cuando existe comunicación entre ambos hemiúteros suele ser de tipo fibroso o fibromuscular.[17] Esta malformación se asocia con importantes complicaciones ginecológicas, principalmente en la menarquia, la adolescencia y el periodo fértil de la mujer. Los síntomas más frecuentes incluyen: dismenorrea intensa, dolor pélvico crónico, hematometra y hematosalpinx.[5] Además, estas mujeres tienen alto riesgo de endometriosis y adenomiosis en la cavidad rudimentaria,[9] como se sospechó en la paciente del caso, por los hallazgos en el estudio anatomopatológico, y por la concentración elevada de Ca-125; la prevalencia estimada de

https://doi.org/10.24245/gom.v88i11.4280

Clasificación ESHRE-ESGE de anomalías genitales

	Malformación uterina		Malformación vaginal-cervical
	Clase principal	**Subclase**	**Clase coexistente**
UO	Útero normal		
U1	Útero dismórfico	**a.** En forma de T **b.** Infantil **c.** Otras	
U2	Útero septado	**a.** Parcial **b.** Completa	
U3	Útero bicorporal	**a.** Parcial **b.** Completo **c.** Bicorporal septado	
U4	Hemiútero	**a.** Con cavidad rudimentaria (comunicación o no con el cuerno) **b.** Sin cavidad rudimentaria (cuerno sin cavidad)	
U5	Aplásico	**a.** Con cavidad rudimentaria (bi o unilateral) **b.** Sin obstrucción del tabique vaginal	
U6	Malformaciones no clasificadas		

C0	*Cuello normal*
C1	*Cuello septado*
C2	*Doble cuello "normal"*
C3	*Aplasia cervical unilateral*
C4	*Aplasia cervical*
V0	*Vagina normal*
V1	*Sin obstrucción longitudinal del tabique vaginal*
V2	*Obstrucción longitudinal del tabique vaginal*
V3	*Tabique vaginal transverso o himen imperforado*
V4	*Aplasia vaginal*

U ***C*** ***V***

Anomalías asociadas de origen no-mülleriano:

Esquema de las malformaciones

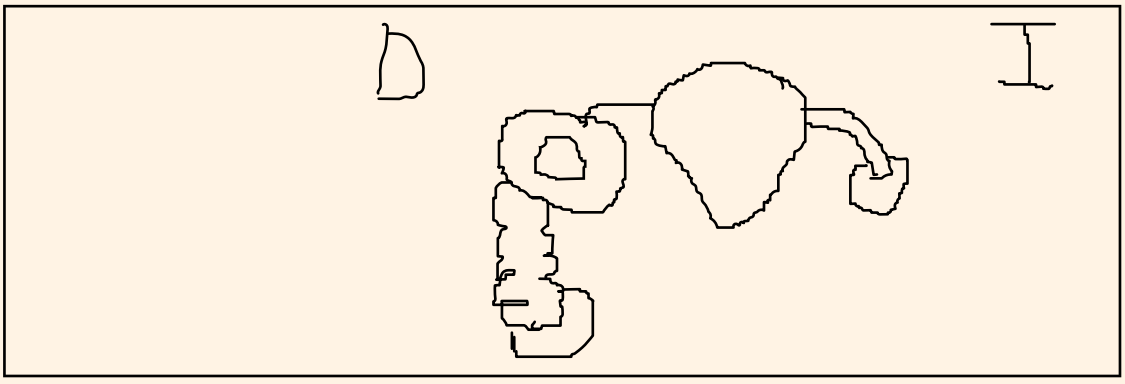

Figura 6. Esquema de las malformaciones del aparato genital femenino, según la clasificación de ESHRE/ESGE.[3]

esterilidad es de 0.5% ($p < 0.05$ comparada con la población general).[1] Desde el punto de vista obstétrico, esta malformación puede manifestarse con abortos de repetición (24.3%), riesgo de embarazo ectópico (2.7%),[18] implantación en el hemiútero no comunicante,[19,20] parto pretérmino (20.1%), presentación fetal anormal, restricción del crecimiento intrauterino, abortos en el segundo trimestre o muerte fetal intrauterina (9.7%)[21] y riesgo de rotura uterina.[16] Esta alteración uterina se asocia con malformaciones renales (agenesia renal, riñón en herradura, displasia renal o duplicación de los sistemas colectores) en 40.5% de los casos;[5,22] no obstante, se descartaron en la paciente del caso mediante ecografía y tomografía.

Los estudios de imagen diagnósticos incluyen: ecografía convencional y 3D, tomografía pélvica, histerosalpingografía, resonancia magnética, histeroscopia y laparoscopia exploradora.[23] La ecografía 3D es el estudio con mayor sensibilidad para establecer el diagnóstico de malformaciones uterinas, sobre todo en centros donde la resonancia no está disponible. Además, la ecografía 3D endovaginal ofrece mayor tolerancia y permite obtener imágenes en tiempo real. Tonali y su grupo[24] no encontraron diferencias respecto de la clasificación uterina entre la ecografía 3D endovaginal *versus* resonancia pélvica. Los cortes coronales del útero fueron semejantes en la ecografía 3D y en la resonancia, y establecieron la correlación certera entre el fondo y la cavidad uterina.[24,25] En nuestro centro, debido a la posibilidad de practicar la ecografía 2D y la tomografía pélvica de urgencia al momento del ingreso, se optó por implementar estas técnicas de imagen en lugar de la resonancia magnética, por la confiabilidad que ofrecen y los síntomas de la paciente, que supuso la realización directa de la laparoscopia exploradora; esto hizo posible aplicar el tratamiento en el mismo acto diagnóstico. No obstante, la resonancia debe considerarse el estudio de elección para las malformaciones uterinas,[26] pues es un método no invasivo, de capacidad multiplanar y sin radiación ionizante, incluso proporciona definición exhaustiva de la anatomía interna y externa. Asimismo, permite tomar medidas y establecer el tratamiento quirúrgico adecuado.[27,28]

En cuanto al tratamiento, y debido a las importantes complicaciones ginecoobstétricas asociadas, se recomienda la exéresis del hemiútero rudimentario por laparoscopia,[27,29,30] además de salpingectomía ipsilateral para evitar la posibilidad de embarazo ectópico.[31] Es importante valorar la histeroscopia diagnóstica, con la intención de completar el estudio y evitar pasar por alto malformaciones en el conducto genital inferior,[32] como se llevó a cabo en la paciente de este estudio.

CONCLUSIÓN

En pacientes jóvenes, con cuadros de dismenorrea intensa, debe descartarse la posibilidad de malformaciones uterinas. La evaluación de pacientes con hemiútero, con cavidad rudimentaria, requiere la valoración por laparoscopia para extirpar la cavidad rudimentaria y la trompa uterina ipsilateral, con la intención de evitar complicaciones ginecoobstétricas a corto y largo plazo.

REFERENCIAS

1. Chan YY, et. The prevalence of congenital uterine anomalies in unselected and high-risk populations. A systematic review. Hum Reprod Update 2011; 17 (6): 761-771. doi: 10.1093/humupd/dmr028
2. Acién P, et al. The history of female genital tract malformation classification and proposal of an updated system. Hum Reprod Update 2011; 17 (5): 693-705. doi: 10.1093/humupd/dmr021.
3. Grimbizis G, et al. The ESHRE/ESGE consensus on the classification of female genital tract congenital anomalies. Human Reprod 2013; 28 (8): 2032-2044. doi: 10.1007/s10397-013-0800-x
4. Reichman D, et al. Pregnancy outcomes in unicornuate uteri: a review. Fertil Steril 2009; 91 (5): 1886-94. doi: 10.1016/j.fertnstert.2008.02.163

https://doi.org/10.24245/gom.v88i11.4280

5. Khati N, et al. The Unicornuate Uterus and Its Variants. Clinical Presentation, Imaging Findings, and Associated Complications. J Ultrasound Med 2012; 31 (2): 319-31. doi: 10.7863/jum.2012.31.2.319
6. Kumar S, et al. Complex Mullerian duct anomaly in a young female with primary amenorrhoea, infertility, and chronic pelvic pain. J Hum Reprod Sci 2012; 5 (3): 295-7. doi: 10.4103/0974-1208.106345
7. Kapczuk K, et al. Obstructive Müllerian Anomalies in Menstruating Adolescent Girls: A Report of 22 Cases. J Pediatr Adolesc Gynecol 2018; 31 (3): 252-257. doi: 10.1016/j.jpag.2017.09.013.
8. Agarwal M, et al. Dysmenorrhea Due to a Rare Müllerian Anomaly. Niger J Clin Pract 2011; 14 (3): 377-9. doi: 10.4103/1119-3077.86788.
9. Frontino G, et al. The unicornuate uterus with an occult adenomyotic rudimentary horn. J Minim Invasive Gynecol 2009; 16 (5): 622-5. doi: 10.1016/j.jmig.2009.04.015
10. Wozniakowska E, et al. Secondary dysmenorrhea due to a rudimentary, non-communicating functional uterine horn. Ginekol Pol 2017; 88 (7): 404-5. doi: 10.5603/GP.a2017.0075.
11. De Mattos Pinto E Passos I, et al. Diagnosis and Treatment of Müllerian Malformations. Taiwan J Obstet Gynecol 2020; 59 (2): 183-88. doi: 10.1016/j.tjog.2020.01.003.
12. Moore KL, et al. Embriología clínica. 9ª Ed. Barcelona: Elsevier, 2013; 978; 4160-3706.
13. Troiano RN, et al. Müllerian duct anomalies: imaging and clinical issues. Radiology 2004; 233 (1): 19-34. doi: 10.1148/radiol.2331020777
14. Behr S, et al. Imaging of Müllerian Duct Anomalies. Radiographics 2012; 32: E233-50. doi: 10.1148/rg.326125515.
15. Carrasco A, et al. Anomalías Müllerianas uterinas: Aplicaciones de la Resonancia Magnética. An Radiol Méx 2008; 1: 3-7.
16. Sadow C, et al. Imaging female infertility. Abdom Imaging 2014; 39 (1): 92-107. doi: 10.1007/s00261-013-0040-6
17. Lallar M, et al. Unruptured rudimentary horn pregnancy presenting with acute haemoperitoneum with combined intrauterine pregnancy: A case report. Iran J Reprod Med 2015; 13 (1): 49-52. https://www.ncbi.nlm.nih.gov/pmc/articles/PMC4306985/
18. Woolnough B, et al. An atypical presentation of ectopic pregnancy with unicornuate uterus and undescended Fallopian tube. J Obstet Gynaecol Can 2019; 41 (2): 214-16. doi: 10.1016/j.jogc.2018.08.013.
19. Ambusaidi Q, et al. Pregnancy in the Rudimentary Uterine Horn. Case report of an unusual presentation. Sultan Qaboos Univerity Med J 2014; 14 (1): 134-8. doi: 10.12816/0003349.
20. Tesemma MG. Pregnancy in Noncommunicating rudimentary horn of unicornuate uterus: a case report and review of the literature. Case Rep Obstet Gynecol 2019; 1489751. doi: 10.1155/2019/1489751. eCollection 2019.
21. Reichman D, et al. Pregnancy outcomes in unicornuate uteri: a review. Fertil Steril 2009; 90: 1886-94. doi: 10.1016/j.fertnstert.2008.02.163
22. Li S, et al. Asssociation of renal agenesis and Mullerian duct anomalies. J Comput Assist Tomogr 2000; 24 (6): 829-34. doi: 10.1097/00004728-200011000-00001
23. Passos IMPE, Britto RL. Diagnosis and treatment of müllerian malformations. Taiwan J Obstet Gynecol 2020; 59 (2): 183-188. doi: 10.1016/j.tjog.2020.01.003.
24. Tonali AD, et al. Timely Identification of Pregnancy in Noncommunicating Horn of Unicornuate Uterus by Three-Dimensional Transvaginal Ultrasonography. J Clin Imaging Sci 2018; 18 (8): 39. doi: 10.4103/jcis.JCIS_25_18.
25. Bhagavath B, et al. Uterine Malformations: An Update of Diagnosis, Management, and Outcomes. Obstet Gynecol Surv 2017; 72 (6): 377-392. doi: 10.1097/OGX.0000000000000444.
26. Santos M, et al. Hallazgos en resonancia magnética de las malformaciones uterovaginales: datos imprescindibles previos a una intervención quirúrgica. Rev Chil Obstet Ginecol 2015; 80 (1): 84-90. doi: 10.4067/S0717-75262015000100013
27. Gündogdu E, et al. Evaluation of the abdominopelvic region using MRI in patients with primary amenorrhea. J Pediatr Endocrinol Met 2019; 25; 32 (9): 995-1003. doi: 10.1515/jpem-2019-0223.
28. Pan HX, et al. Using 3D MRI can potentially enhance the ability of trained surgeons to more precisely diagnose Mullerian duct anomalies compared to MR alone. Eur J Obstet Gynecol Reprod Biol 2018; 228: 313-18. doi: 10.1016/j.ejogrb.2018.07.007.
29. Chamorro-Oscullo JR, et al. Útero unicorne con cuerno rudimentario cavitado no comunicante: caracterización por resonancia magnética. Rev Med del Inst Mex Seguro Soc 2018; 56 (1): 92-97.
30. Theodoridis TD, et al. Laparoscopic management of unicornuate uterus with non-communicating rudimentary horn (three cases). Reprod Biomed Online 2006; 12 (1): 128-30. doi: 10.1016/s1472-6483(10)60992-3.
31. Jáuregui-Meléndrez RA, et al. Estado actual de la clasificación, diagnóstico y tratamiento de las malformaciones müllerianas. Ginecol Obstet Mex 2013; 81: 34-46.
32. Mabrouk M, et al. Unicornuate uterus with noncommunicating functional horn: diagnostic workup and laparoscopic horn amputation. Fertil Steril 2020; 113 (4): 885-87. doi:10.1016/j.fertnstert.2019.12.003.