Caso clínico
Ginecol Obstet Mex. 2020; 88 (11): 828-831.

Schwannoma pélvico que simula una masa ovárica anexial: reporte de un caso clínico

Pelvic Schwannoma simulating adnexal ovarian mass: A clinical case report.

Luis O Bobadilla-Rosado,[1] Diego Omar Quijano-Torres,[1] Rodrigo G Díaz-Novelo,[2] Ileana Mendiburu-G Cantón,[3] Martín Inurreta-Díaz,[4] Nina Méndez-Domínguez[5]

Resumen

ANTECEDENTES: Los schwannomas son neoplasias que se originan en la vaina de mielina de las células nerviosas. Son tumores predominantemente benignos y poco frecuentes en la pelvis. Hasta el 2016 se habían reportado 63 casos en la bibliografía.

CASO CLÍNICO: Paciente de 48 años, que inició con dolor pélvico, que evolucionó a la cronicidad, de intensidad creciente, concomitante con sangrado uterino anormal, motivo por el que acudió a consulta. El ultrasonido reportó una masa anexial derecha, sugerente de carcinoma de ovario. El tratamiento consistió en resección quirúrgica. El estudio histopatológico informó un schwannoma benigno. La evolución de la paciente fue satisfactoria y su pronóstico favorable.

CONCLUSIONES: Los schwannomas pélvicos son neoplasias excepcionales que suelen provocar manifestaciones clínicas inespecíficas. Los estudios prequirúrgicos de gabinete son poco efectivos; sin embargo, la laparotomía es un método que ha demostrado alta sensibilidad, por lo que se considera el método de elección para el diagnóstico y tratamiento (resección total) de este tipo de tumores.

PALABRAS CLAVE: Schwannoma; células de Schwann; tumores de la vaina de mielina; dolor pélvico crónico; cáncer de ovario; schwannoma pélvico; laparotomía.

Abstract

BACKGROUND: Schwannomas are nerve sheath neoplasms arising from nerve cells. It is primarily a benign tumor and rarely found in the pelvis with only 63 cases reported up to the year 2016.

CLINICAL CASE: A 48-year-old woman presented to her family physician referring chronic pelvic pain in addition to abnormal menstrual bleeding, she was then referred at our institution with the diagnosis impression of right adnexal mass *vs* ovarian carcinoma. A surgical intervention was performed the day after her admission and the diagnosis of benign schwannoma was made after total excision and histopathological analysis.

CONCLUSIONS: Pelvic schwannomas are exceptional neoplasms that usually cause nonspecific clinical manifestations. Pre-surgical cabinet studies are not very effective; however, laparotomy is a method that has shown high sensitivity, which is why it is considered the method of choice for the diagnosis and treatment (total resection) of this type of tumor.

KEYWORDS: Schwannoma; Schwann Cells; Nerve sheath neoplasms; Chronic pelvic pain; Ovarian carcinoma; Pelvic schwannoma; Laparotomy.

[1] Médico interno de pregrado, Departamento de Ginecología y Obstetricia, Hospital Regional del Instituto de Seguridad y Servicios Sociales de los Trabajadores del Estado, Mérida.
[2] Estudiante de pregrado, Escuela de Medicina, Universidad Marista de Mérida.
[3] Médica cirujana, coordinadora del Departamento de Ginecología y Obstetricia, Hospital Regional del Instituto de Seguridad y Servicios Sociales de los Trabajadores del Estado, Mérida.
[4] Médico cirujano, Departamento de Ciencias de la Salud, Escuela de Medicina, Universidad Marista de Mérida.
[5] Médica cirujana, doctora en ciencias de la salud, Sistema Nacional de Investigadores, profesora de la licenciatura en Medicina, Universidad Marista de Mérida.

Recibido: abril 2020
Aceptado: junio 2020

Correspondencia
Nina Méndez Domínguez
ninuxka@hotmail.com

Este artículo debe citarse como
Bobadilla-Rosado LO, Quijano-Torres DO; Díaz-Novelo RG, Mendiburu-G. Cantón I, Inurreta-Díaz M; Méndez-Domínguez N. Schwannoma pélvico que simula una masa ovárica anexial: reporte de un caso clínico. Ginecol Obstet Mex. 2020; 88 (11): 828-831. https://doi.org/10.24245/gom.v88i11.4148

ANTECEDENTES

La evaluación de una masa pélvica implica establecer el diagnóstico diferencial con alteraciones de naturaleza ginecológica y no ginecológica, entre las que se encuentran las de características quísticas o tumorales, por ejemplo: neoplasias de ovario, colorrectales, de tejidos blandos, incluso schwannomas.[1,2] Éstos son tumores que se originan en la vaina de mielina de las células nerviosas;[3,4] son neoplasias predominantemente benignas, que pueden provocar cambios degenerativos, con formaciones quísticas y calcificación.[5] Aunque estos tumores suelen afectar la cabeza y el cuello, se han reportado en las extremidades superiores e inferiores, incluso en el mediastino posterior y el retroperitoneo. La mayor parte afectan a las mujeres, con una razón 2:1 respecto de los hombres y el diagnóstico se establece entre los 20 y 50 años.[3,6]

Los schwannomas retroperitoneales son neoplasias poco frecuentes, corresponden a 0.7-2.6% del total de este tipo de tumores. La localización pélvica supone menos de 1% de estas neoplasias.[7] Jiang[8] y sus colaboradores reportaron una serie de 63 casos de schwannomas originados en el aparato genital femenino en el año 2016. Dey y su grupo[3] informaron estos tumores en el cuello del útero, lo que representa una localización aún más rara que las mencionadas.

CASO CLÍNICO

Paciente de 48 años, con antecedentes gineco-obstétricos de dos embarazos y dos cesáreas; y antecedentes médicos de hipertensión arterial sistémica de reciente diagnóstico, depresión y cirugía cardiaca. Inició su padecimiento seis meses previos a la hospitalización, con sangrado uterino anormal escaso, concomitante con dolor severo en el hipogastrio, que se extendió hacia ambas fosas iliacas dos meses después. Primero recibió atención de su médico familiar, quien le solicitó una ecografía pélvica que reportó una masa ovárica anexial de forma ovoide, de apariencia quística, de 105 x 77 x 83 mm, cuya vascularidad llamó la atención en el estudio Doppler a color. La paciente fue enviada a nuestra institución con diagnóstico diferencial de carcinoma ovárico y tumor anexial, para su complementación y tratamiento final. No se documentó la elevación de las concentraciones de Ca-125 (1.24 ng/mL) ni de antígeno carcinoembrionario (11.18 UI/mL). Debido a los síntomas inespecíficos y hallazgos de gabinete poco sugerentes se estableció el diagnóstico mediante laparotomía exploradora, previo protocolo prequirúrgico.

Durante la intervención quirúrgica se encontró una neoplasia sumamente adherida a la vejiga y al parametrio derecho. Se efectuó la resección total del tumor y del útero, en conjunto con salpingooforectomía bilateral (**Figura 1**). El reporte histopatológico fue: espécimen irregularmente ovoide, de 9 cm de diámetro, con superficie externa lisa, de color marrón-gris; al corte se palpó de consistencia firme, se identificó una lesión debidamente delimitada, color marrón-gris, de superficie heterogénea, con áreas sólidas y quísticas, de aspecto degenerativo, compatible con una masa originada en la vaina de mielina o shwannoma. La paciente fue dada de alta tres días después de la intervención quirúrgica, sin registrarse complicaciones trans ni posquirúrgicas.

DISCUSIÓN

La paciente de este estudio corresponde a uno de los pocos casos publicados de schwannoma en la región pélvica. El diagnóstico de este tipo de tumores en la pelvis es fortuito, pocas veces como neoplasia de origen ginecológico, similar a lo reportado por Ningshu y sus colaboradores,[9] quienes no lograron establecer el diagnóstico preoperatorio de la neoplasia.

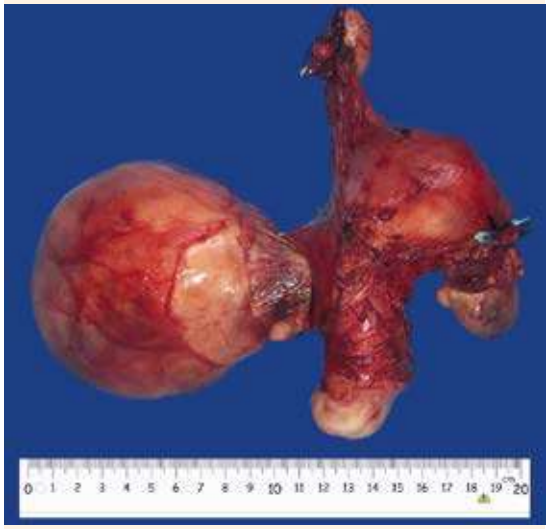

Figura 1. Pieza quirúrgica: útero de 5 x 4 cm, con masa anexial de 10 x 8 cm, adherida al parametrio derecho. Salpinges y ovarios de apariencia normal.

Los sitios de origen más común de los schwannomas pélvicos son los nervios sacros y el plexo hipogástrico.[4] Las manifestaciones clínicas suelen ser inespecíficas, pero casi siempre refieren: dolor, distensión y signos de compresión visceral.[4,10] La paciente del caso solo manifestó sangrado uterino de origen desconocido y dolor pélvico progresivo; ambos signos son comunes en distintas enfermedades y, por ese motivo, la sospecha diagnóstica inicial se dirigió a descartar alguna neoplasia ovárica.

Respecto de los estudios de imagen, hasta la fecha no existe ningún patrón de referencia; la resonancia magnética, tomografía computada y ultrasonografía son pruebas con poca especificidad para este tipo de neoplasias. Por ejemplo, Li y sus coautores, al evaluar 82 casos de schwannomas retroperitoneales establecieron el diagnóstico prequirúrgico solo en 13 pacientes.[10,11,12] Gleason y sus colaboradores[1] propusieron características que permiten establecer el diagnóstico de neoplasias retroperitoneales asociadas con los schwannomas, mediante la identificación de bordes redondeados y debidamente definidos en la resonancia como un patrón "en diana". En la mayoría de los casos no es posible evidenciar estos hallazgos; además, debe tomarse en cuenta el costo-beneficio de los estudios, sobre todo en instituciones privadas o, en su caso, en el ámbito público. En muchos casos pueden resultar poco útiles, porque este tipo de tumores, cuando expresan síntomas, requerirán intervención quirúrgica.

Las biopsias percutáneas, como auxiliares diagnósticos, pueden ser efectivas para este tipo de neoplasias; sin embargo, en algunas ocasiones no son confiables debido a la coexistencia de pleomorfismos detectados en áreas de degeneración celular.[12] Estas intervenciones pueden significar un riesgo innecesario e incrementar los costos para el paciente o la institución.

Por lo anterior, el diagnóstico preoperatorio realmente es un reto. Así, la escisión quirúrgica total y el análisis histopatológico son estudios importantes y efectivos para establecer el diagnóstico certero y tratamiento adecuado.[10] Puesto que la mayor parte de estos tumores son de gran tamaño, la laparotomía es la intervención quirúrgica de elección. La laparoscopia[9,10,12,13] puede ofrecer mejor visualización de las estructuras anatómicas y se asocia con recuperación posquirúrgica satisfactoria, menor dolor y estancia hospitalaria más corta.[9,12]

Es importante la resección total de estas neoplasias, como en el caso aquí expuesto, debido a la posibilidad de recurrencia, incluso en los tumores benignos.[10,14]

CONCLUSIÓN

Los schwannomas pélvicos son neoplasias excepcionales que suelen provocar manifestaciones

https://doi.org/10.24245/gom.v88i11.4148

clínicas inespecíficas. Los estudios prequirúrgicos de gabinete son poco efectivos, no así la laparotomía que ha demostrado alta sensibilidad, por lo que se considera el método de elección para el diagnóstico y tratamiento (resección total) de este tipo de tumores.

REFERENCIAS

1. Gleason T, et al. Obturator nerve schwannoma as a mimic of ovarian malignancy. Case Rep Obstet Gynecol 2017; 2017: 9724827. doi: 10.1155/2017/9724827
2. Gupta S, et al. Retroperitoneal schwannoma mimicking an ovarian cyst. J Obstet Gynaecol 2012; 32 (1): 102-103. doi: 10.3109/01443615.2011.609922.
3. Dey B, et al. Schwannoma of the uterine cervix: a rare case report. Obst Gynecol Sci 2019; 62 (2): 134-137. doi: 10.5468/ogs.2019.62.2.134
4. Padmanaban N, et al. Gynaecological perspective of schwannoma: A rare pelvic tumour. J Clin Diagnostic Res 2016; 10(4):QD03-QD05.
5. Song JY, et al. Schwannoma in the retroperitoneum. J Obst Gynaecol Res 2007; 33 (3): 371-375. doi: 10.1111/j.1447-0756.2007.00539.x.
6. Mozafar M, et al. Rare presentation of retroperitoneal schwannoma: a case report. Iran J Cancer Prev 2014; 7(2): 107-110. https://www.ncbi.nlm.nih.gov/pmc/articles/PMC4142949/
7. Karaköse O, et al. A giant ancient schwannoma mimicking an adnexal mass: Case report. Medicine (Baltimore) 2016; 95 (30): e4240. doi: 10.1097/MD.0000000000004240
8. Jiang S, et al. Schwannomas of female genitalia from a gynaecologist's perspective: report of two cases and review of the literature. Eur J Gynaecol Oncol 2016; 37: 254-257.
9. Ningshu L, et al. Laparoscopic Management of Obturator Nerve Schwannomas: experiences with 6 cases and review of the literature. Surg Laparosc Endosc Percutan Tech 2012; 22 (2): 143-147. doi: 10.1097/SLE.0b013e3182478870.
10. Jindal T, et al. Cystic schwannoma of the pelvis. Ann R Coll Surg Engl 2013; 95 (1): e1–e2. doi: 10.1308/003588413X13511609956697
11. Li Q, et al. Analysis of 82 cases of retroperitoneal schwannoma. ANZ J Surg 2007; 77 (4): 237-240. doi: 10.1111/j.1445- 2197.2007.04025.x.
12. Okuyama T, et al. Laparoscopic resection of a retroperitoneal pelvic schwannoma. J Surg Case Rep 2014; 2014 (1):rjt122. doi: 10.1093/jscr/rjt122
13. Chopra S, et al. Robot-assisted laparoscopic resection of a pelvic schwannoma. Urol Case Rep 2017; 11: 63-65. https://doi.org/10.1016/j.eucr.2016.11.027
14. Dawley B. A retroperitoneal femoral nerve schwannoma as a cause of chronic pelvic pain. J Minim Invasive Gynecol 2008; 15 (4): 491-3. doi: 10.1016/j.jmig.2008.02.007.

CITACIÓN ACTUAL

De acuerdo con las principales bases de datos y repositorios internacionales, la nueva forma de citación para publicaciones periódicas, digitales (revistas en línea), libros o cualquier tipo de referencia que incluya número doi (por sus siglas en inglés: Digital Object Identifier) será de la siguiente forma:

REFERENCIAS

1. Katarina V, Gordana T. Oxidative stress and neuroinflammation should be both considered in the occurrence of fatigue and depression in multiple sclerosis. Acta Neurol Belg. 2018;34(7):663-9. doi: 10.1007/s13760-018-1015-8.
2. Yang M, et al. A comparative study of three different forecasting methods for trial of labor after cesarean section. J Obstet Gynaecol Res. 2017;25(11):239-42. doi: https://doi.org/10.1016/j.gyobfe.2015.04.015.