Caso clínico
Ginecol Obstet Mex. 2020; 88 (9): 632-637.

Liquen plano, variante pápulo-escamosa o clásica: afectación vulvar y extragenital

A lichen planus subtype papulo-squamous or classic: Vulvar and extragenital presence.

Marta Narváez-Salazar, Lourdes Gabasa-Gorgas, Andrea Espiau-Romera, Claudia Giménez-Molina, Ana María de la Peña Dieste-Pérez, Leyre Ruiz-Campo

Resumen

ANTECEDENTES: El liquen plano de vulva se manifiesta como una lesión erosiva, papuloeritematosa o hipertrófica aislada o con afectación extragenital concomitante.

CASO CLÍNICO: Paciente de 41 años, sin antecedentes médicos de interés, que acudió a consulta por la aparición de lesiones cutáneas pruriginosas de dos meses de evolución. A la exploración se objetivaron múltiples pápulas eritematoescamosas, violáceas, hiperqueratósicas, concomitantes con fenómeno de Koebner y tendencia a la agrupación, ubicadas en la cara anterior de los antebrazos y las muñecas, el dorso del pie y el tronco; en los pliegues inguinales, región vulvar y perianal, y de forma asintomática en el surco interlabial izquierdo, una pápula no pruriginosa de 3 mm, de tonalidad violácea con reticulado blanquecino en la superficie (estrías de Wickham), y otras dos pápulas de 11 y 3 mm. Se estableció el diagnóstico de liquen plano pápulo-escamoso vulvar, variante hipertrófica cutánea. Puesto que la enfermedad aparece de forma espontánea, se decidió el tratamiento expectante y para el prurito se indicaron antihistamínicos por vía oral. Seis semanas después desaparecieron las lesiones cutáneas (sin cambios cicatriciales).

CONCLUSIONES: En pacientes con procesos dermatológicos complejos se requiere la correcta anamnesis y exploración ginecológica, sobre todo cuando hay afectación de las mucosas, para evitar el infradiagnóstico. La biopsia de las lesiones es útil en caso de duda, sobre todo en las lesiones vulvares aisladas de tipo hipertrófico.

PALABRAS CLAVE: Liquen plano vulvar; liquen plano pápulo-escamoso; prurito; lesiones cutáneas; fenómeno de Koebner; biopsia; estrías de Wickham; dermatosis.

Abstract

BACKGROUND: Vulvar lichen planus is a subtype of dermatological pathology that is presented as erosive, papulo-erythematous, or hypertrophic lesions on the vulva. This lesion could appear in isolation or with concomitant extragenital involvement.

CASE REPORT: A 41-year-old patient with no previous history of interest, who attended due to the onset of itchy skin lesions of two months of evolution. At medical examination, multiple erythematous squamous, violaceous, hyperkeratotic papules were observed, with Koebner phenomenon and a tendency to cluster at the forearms and wrists, dorsum of the feet and trunk. The same lesions were seen in inguinal folds, vulvar and perianal region. We also notice an asymptomatic non-itchy 3 mm papule with violet edge in left labia majora (it had a whitish reticulate on the surface called Wickham's striae) and other erosive papules 11 mm and 3 mm respectively, with violet edge. No vaginal or other mucosal lesions were seen. Diagnosis of vulvar papule-squamous lichen planus was established which coexists with a cutaneous hypertrophic form. Given the self-limited nature of this pathology, a wait-and-see approach and symptomatic treatment of pruritus with oral antihistamines was adopted. Six weeks later, disappearance of the cutaneous lesion without cicatricial areas was observed.

CONCLUSIONS: It is essential to carry out an anamnesis and gynecological examination in dermatological preocedures, especially when mucosas are involvement to avoid under-diagnosis. The biopsy of the lesions will be useful when there are doubts in the diagnosis, and it is essential in isolated hypertrophic vulvar lesions.

KEYWORDS: Vulvar lichen planus; Papule squamous lichen planus; Itchy; Skin lesions; Koebner phenomenon; Biopsy; Wickham's striae; Dermatoses.

Servicio de Ginecología, Hospital Universitario Miguel Servet, Zaragoza, España.

Recibido: abril 2020

Aceptado: abril 2020

Correspondencia
Marta Narváez Salazar
martanarvaezsalazar@gmail.com

Este artículo debe citarse como
Narváez-Salazar M, Gabasa-Gorgas L, Espiau-Romera A, Giménez-Molina C, Dieste-Pérez AMP, Ruiz-Campo L. Liquen plano, variante pápulo-escamosa o clásica: afectación vulvar y extragenital. Ginecol Obstet Mex. 2020; 88 (9): 632-637.
https://doi.org/10.24245/gom.v88i9.4166

ANTECEDENTES

La vulva puede afectarse por múltiples alteraciones dermatológicas; la inflamación supone la segunda causa más frecuente de prurito vulvar posterior a los procesos infecciosos.[1] El liquen plano de vulva es un tipo de dermatosis que se manifiesta en forma de lesiones erosivas, papuloeritematosas o hipertróficas, de forma aislada o con afectación extragenital concomitante.[2]

CASO CLÍNICO

Paciente de 41 años, sin antecedentes médico-quirúrgicos de interés, que acudió a consulta al servicio de Urgencias por la aparición de múltiples lesiones cutáneas milimétricas agrupadas, pruriginosas, de comienzo en la región torácica anterior, con extensión progresiva hacia otras regiones en el transcurso de dos meses, derivando en una afectación cutánea generalizada. Las lesiones se acompañaron de malestar general inespecífico, sin fiebre ni artralgias. No refirió episodios previos similares, ni se identificaron antecedentes dermatológicos o infecciosos de interés.

Después de la exploración física completa, en el área cutánea se objetivaron múltiples pápulas poligonales, de 0.5 cm de diámetro, eritematoescamosas, de coloración violácea, hiperqueratósicas y con tendencia a la agrupación, sobre todo en el tronco y la cara anterior de los antebrazos, las muñecas y extremidades inferiores (**Figura 1**). En el dorso de ambos pies se apreciaron lesiones similares, con distribución lineal por rascado (fenómeno de Koebner), sin lesiones en los codos y las rodillas.

El examen completo del resto de las mucosas no reportó hallazgos relevantes de lesiones en la cavidad oral ni en las conjuntivas. En la evaluación ginecológica se observaron las lesiones previamente descritas en los pliegues inguinales, la región vulvar y perianal (**Figura 2**). Después de



Figura 1. Lesiones papulares en la región proximal de la extremidad inferior derecha.



Figura 2. Lesiones cutáneas de liquen plano con afectación inguinal y vulvar.

la exploración minuciosa de la mucosa genital se visualizó, de forma totalmente asintomática, una pápula no pruriginosa en el surco interlabial izquierdo, de 3 mm, tonalidad violácea, con un reticulado blanquecino en la superficie (estrías de Wickham), y dos pápulas adicionales erosionadas de 11 y 3 mm, respectivamente, con bordes violáceos. **Figura 3**

Debido a la aparición de lesiones hipertróficas en la vulva y la ingle se decidió la toma de una biopsia en la zona del abdomen para estudio histológico y filiación de las lesiones cutáneas, con *punch* de 6 mm, previa administración de anestesia local en la zona (lidocaína al 2%). Sin embargo, independientemente del reporte anatomopatológico definitivo, la identificación de las lesiones cutáneas características permitió establecer el diagnóstico de liquen plano, con afectación concomitante de la mucosa vulvar, sugerente de un subtipo pápulo-escamoso vulvar, que coexistía con la forma hipertrófica cutánea.



Figura 3. Lesiones en el surco interlabial vulvar izquierdo, correspondientes a la variante pápulo-escamosa. La flecha continua indica la pápula de tonalidad violácea con estrías de Wickham; la flecha punteada sugiere una pápula erosionada con borde violáceo.

El tratamiento de las lesiones cutáneas (en colaboración con el dermatólogo) se indicó con corticosteroides por vía oral: 30 mg de prednisona en esquema descendente; se inició con 1 comprimido al día, durante 7 días, y tópica con betametasona cada 12 horas. Puesto que la lesión suele ser de alivio espontáneo se optó por una conducta expectante y tratamiento sintomático del prurito con antihistamínico oral (2 mg de dexclorfeniramina cada 12 horas a demanda).

El seguimiento en la consulta de Ginecología fue a las 6 semanas, para valorar la evolución de las lesiones vulvares; se evidenció la desaparición completa de las lesiones de la mucosa vulvar, sin cambios cicatriciales, hallazgos sugerentes del diagnóstico de liquen plano vulvar, subtipo pápulo-escamoso. El reporte anatomopatológico de la biopsia fue de: hiperqueratosis e hiperplasia epidérmica, con crestas en dientes de sierra, e infiltrado linfocitario en banda, liquenoide, con queratinocitos apoptósicos asociados. El diagnóstico definitivo fue: liquen plano. **Figuras 4 y 5**

A un año del padecimiento, la paciente no ha tenido síntomas relacionados con liquen plano, por lo que se dio de alta de la consulta de Ginecología, con instrucciones para nueva evaluación en caso de recurrencia de las lesiones.

DISCUSIÓN

La causa del liquen plano sigue sin conocerse. Se considera una enfermedad inflamatoria del epitelio escamoso estratificado, de posible naturaleza autoinmunitaria.[2,3] Por lo general afecta la piel, los anejos cutáneos, la mucosa oral y genital. El 75% de los casos de liquen plano oral tiene afectación de la mucosa vulvovaginal, y 70% de quienes sufren liquen plano vulvar erosivo tienen liquen oral concomitante.[4]

https://doi.org/10.24245/gom.v88i9.4166

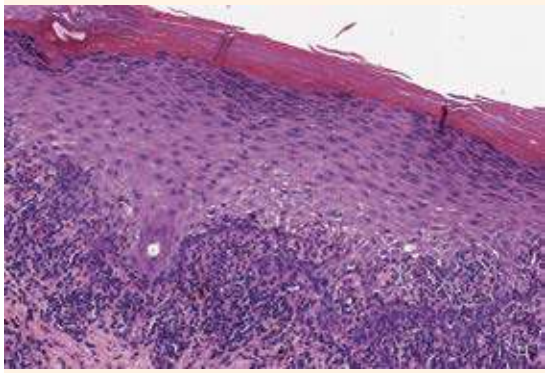

Figura 4. Hiperqueratosis e hiperplasia epidérmica con crestas en dientes de sierra e infiltrado linfocitario en banda (hematoxilina–eosina 2xT.).

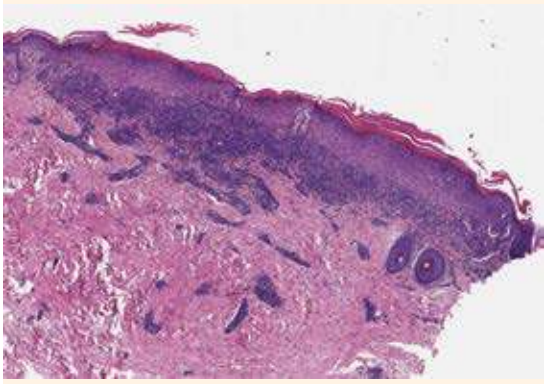

Figura 5. Hiperqueratosis e hiperplasia epidérmica, con crestas en dientes de sierra e infiltrado linfocitario en banda (hematoxilina–eosina 10xT).

Lo más frecuente en la práctica clínica es encontrar formas de liquen plano oral. La prevalencia estimada varía de 0.5-2%, según la población estudiada.[5] Afecta, sobre todo, a mujeres y, aunque puede diagnosticarse a cualquier edad, el límite va de los 30 a los 60 años.[6] La prevalencia de liquen plano genital puede estar infravalorada en la bibliografía, debido al cuadro asintomático de algunas mujeres, como la del caso de esta comunicación, incluso por no preguntarles directamente acerca de su afectación genital, puesto que no la refieren cuando acuden a consulta por esa causa.

El liquen plano comprende tres formas clínicas diferenciadas.[7] El liquen plano erosivo (también denominado liquen plano de las mucosas) supone la variante más habitual cuando hay afectación vulvar. Asocia una elevada morbilidad y cuando se encuentra de forma simultánea en la mucosa genital y oral se denomina "síndrome vulvovaginogingival".[8] El cuadro clínico típico incluye: placas erosivas, bien delimitadas, de color rojo brillante y con borde hiperqueratósico.[9]

La siguiente forma clínica es el liquen plano pápulo-escamoso o liquen plano clásico, similar al descrito en la paciente del caso. La afectación clásica se manifiesta en forma de pápulas planas, violáceas, con reticulado blanquecino en la superficie. La mayoría de las pacientes cursan asintomáticas, a pesar de la afectación genital, como en el caso aquí expuesto. Por tal motivo es muy importante investigar, a través de la anamnesis, la existencia de lesiones en todas las regiones corporales, sin olvidar la genital, con la finalidad de clasificar correctamente el cuadro clínico.[2,10]

La forma menos frecuente en la región genital es el liquen plano hipertrófico vulvar. Se distingue por lesiones hiperqueratósicas, verrucosas, de borde violáceo y, generalmente, pruriginosas. En estos casos, la biopsia es decisiva para establecer el diagnóstico certero.[2,8]

El fenómeno isomórfico de Koebner es común en las distintas formas clínicas; consiste en la aparición de lesiones propias de la dermatosis sobre la piel sana, secundarias al estímulo mediante diversos tipos de traumatismo (sobre todo rascado). La distribución de las lesiones es lineal, como en la paciente del caso.[6]

Para establecer el diagnóstico de las distintas alteraciones se requiere la correcta anamnesis, aunque es cierto que los síntomas que pueden referir son por demás inespecíficos: dolor, quemazón, prurito o dispareunia, incluso se ha reportado sangrado escaso, por lo que esta dermatosis podría confundirse con otros procesos vulvares, principalmente de origen infeccioso.[11] Los cuadros pueden ser crónicos o episódicos o simplemente hallazgos si las pacientes permanecen asintomáticas.

Por lo anterior es fundamental la exploración física exhaustiva. La coexistencia de lesiones en otras localizaciones, con afectación múltiple de la piel, obliga a efectuar la exploración corporal completa, principalmente de la mucosa oral y genital. En la paciente del caso la exploración fue imprescindible para establecer el diagnóstico, porque reveló las lesiones sin repercusión clínica vulvar.[2,3]

Además de la descripción macroscópica típica de las lesiones que permite diferenciar cada forma clínica del liquen plano vulvar, es importante destacar que la variante pápulo-escamosa puede aparecer, espontáneamente, y no generar cambios escleróticos posteriores, con alteración y desestructuración de la anatomía vulvar,[2] como ocurre en las formas de liquen plano erosivo, donde las secuelas son permanentes debido a la cicatrización después de la inflamación, y posterior destrucción del tejido, que origina estenosis del introito vaginal y morbilidad importante.[9]

Antes de indicar algún tratamiento debe valorarse la edad de la paciente, antecedentes médicos de interés, tratamientos crónicos, medicación y respuesta.[12,13]

Ante un caso de liquen plano pápulo-escamoso vulvar asintomático no debe indicarse tratamiento pues, así como aparece de forma espontánea, también desaparece.[2,3]

En la paciente del caso, debido al prurito en las lesiones extragenitales, se decidió administrar un tratamiento sistémico, con antihistamínicos orales para controlar los síntomas y prevenir las lesiones cutáneas por rascado. Se completó con corticosteroides tópicos, pues se considera de primera línea (propionato de clobetasol al 0.05%, el corticoide tópico más potente,[14] además de prednisona). Los estudios recientes sugieren alternativas de tratamiento sistémico *versus* corticoides.[15] Para prevenir posibles efectos secundarios se administran dosis altas al inicio, con disminución progresiva para evitar la recidiva.[2]

El seguimiento exhaustivo es importante mientras las pacientes tengan lesiones activas, por lo general cada 4-8 semanas. Después del estudio de control pueden espaciarse las revisiones. La evolución y el pronóstico de las pacientes con liquen plano es variable e impredecible, y aunque en la paciente del caso el cuadro remitió por completo, existen otros casos y formas de liquen con curso crónico y exacerbaciones episódicas que precisan seguimiento anual,[2,13,16] y suponer el origen de alguna lesión precursora de carcinoma de vulva (liquen plano erosivo) aunque es difícil establecer la incidencia y prevalencia real del cáncer de vulva en estos casos.[17,18]

CONCLUSIÓN

Ante procesos dermatológicos complejos es decisiva la correcta anamnesis y exploración ginecológica, sobre todo si hay afectación de las mucosas. Este tipo de lesiones suele infradiagnosticarse. La biopsia es importante en caso de duda, e imprescindible en las lesiones vulvares aisladas de tipo hipertrófico, para descartar alguna alteración tumoral oculta.

REFERENCIAS

1. Comino R, et al. Patología vulvar. MenoGuía AEEM. Primera edición: Mayo 2014. Barcelona: Aureagràfic, 2014.

https://doi.org/10.24245/gom.v88i9.4166

2. AEPCC-Guía: Dermatosis inflamatoria de la vulva (liquen escleroso, liquen plano y liquen simple crónico). En: Cararach M, et al. Revisores-editores: Torné A., del Pino M. Publicaciones AEPCC. http://www.aepcc.org/wp-content/uploads/2016/12/AEPCC_revista06-DermatosisInfVulv.pdf
3. American College of Obstetricians and Gynecologists. Diagnosis and management of vulvar skin disorders. Obstet Gynecol 2008; 1243-53. doi: 10.1097/AOG.0b013e31817578ba
4. Stockdale CK, et al. Diagnosis and treatment of vulvar dermatoses. Obstet Gynecol. 2018;131(2):371-86. doi 10.1097/AOG.0000000000002460
5. Scully C, et al. Oral mucosal disease: Lichen planus. Br J Oral Maxillofac Surg. 2008;46(1):15-21. Doi: 10.1016/j.bjoms.2007.07.199
6. Exposito-Casabella Y, et al. Liquen plano, a propósito de un caso poco frecuente. Rev Española Podol. 2016;27(2):78-81. doi: 10.1016/j.repod.2016.10.001
7. Borghi A, et al. Dermoscopy of inflammatory genital diseases: Practical insights. Dermatol Clin. 2018;36(4):451-61. Doi: 10.1016/j.det.2018.05.013
8. Le Cleach L, et al. Clinical practice. Lichen planus. N Engl J Med. 2012; 366 (8): 723-32. doi: 10.1056/NEJMcp1103641
9. Lewis FM, et al. Erosive vulval lichen planus - A diagnosis not to be missed: A clinical review. Eur J Obstet Gynecol Reprod Biol. 2013; 171 (2): 214-9. doi: 10.1016/j.ejogrb.2013.09.038
10. Simonetta C, et al. Vulvar Dermatoses: A review and update. Mo Med. 2015; 26 (3): 280-3.
11. Savas JA, et al. Female Genital Itch. Dermatol Clin. 2018; 36 (3): 225-43. doi: 10.1016/j.det.2018.02.006
12. Fazel N. Cutaneous lichen planus: A systematic review of treatments. J Dermatolog Treat. 2015; 26 (3): 280-3. doi: 10.3109/09546634.2014.933167.
13. Manousaridis I, et al. Individualizing treatment and choice of medication in lichen planus: a step by step approach. JDDG J der Dtsch Dermatologischen Gesellschaft. 2013; 11 (10): 981-91. doi: 10.1111/ddg.12141
14. Aksu EK, et al. Comparison of topical clobetasol propionate 0.05% and topical tacrolimus 0.1% in the treatment of cutaneous lichen planus. Postep Dermatologii i Alergol. 2019; 36 (6): 722-6. doi: 10.5114/ada.2019.91423
15. Atzmony L, et al. Treatments for Cutaneous Lichen Planus: A Systematic Review and Meta-Analysis. Am J Clin Dermatol. 2016; 17: 11-22. doi: 10.1007/s40257-015-0160-6
16. Goldstein BG, et al. Lichen planus. En: Dellavalle RP, (Eds.) UpToDate; 2019. https://www.uptodate.com/contents/lichen-planus.
17. Simpson RC, et al. Is vulval erosive lichen planus a premalignant condition? Arch Dermatol. 2012; 148 (11): 1314-6. doi: 10.1001/2013.jamadermatol.84
18. Regauer S, et al. Vulvar cancers in women with vulvar lichen planus: A clinicopathological study. J Am Acad Dermatol. 2014; 71 (4): 698-707. doi: 10.1016/j.jaad.2014.05.057

CITACIÓN ACTUAL

De acuerdo con las principales bases de datos y repositorios internacionales, la nueva forma de citación para publicaciones periódicas, digitales (revistas en línea), libros o cualquier tipo de referencia que incluya número doi (por sus siglas en inglés: Digital Object Identifier) será de la siguiente forma:

REFERENCIAS

1. Katarina V, Gordana T. Oxidative stress and neuroinflammation should be both considered in the occurrence of fatigue and depression in multiple sclerosis. Acta Neurol Belg. 2018;34(7):663-9. doi: 10.1007/s13760-018-1015-8.
2. Yang M, et al. A comparative study of three different forecasting methods for trial of labor after cesarean section. J Obstet Gynaecol Res. 2017;25(11):239-42. doi: https://doi.org/10.1016/j.gyobfe.2015.04.015.