Artículo original
Ginecol Obstet Mex. 2019 agosto;87(8):527-534.

Micrometástasis ganglionares en pacientes con cáncer ginecológico. Serie de casos y revisión de la bibliografía

Nodal micrometastasis in gynecological cancer patients. Case series and literature review.

Víctor Edmundo Valdespino-Castillo,[1] Hilda Mendoza-Ramón,[2] Germán Maytorena-Córdova,[3] Paola Ferrer-Torres,[4] Israel López-Matamoros,[4] Víctor Valdespino-Gómez[5]

Resumen

OBJETIVO: Identificar micrometástasis ganglionares en neoplasias malignas ginecológicas, y las características histopatológicas y clínicas asociadas con los hallazgos.

MATERIALES Y MÉTODOS: Estudio observacional, descriptivo y retrospectivo efectuado en pacientes con uno o más ganglios con micrometástasis identificados en cirugías primarias etapificadoras por cáncer de endometrio, ovario o cervicouterino, linfadenectomía sistemática o ganglio centinela, atendidas en el Hospital de Ginecoobstetricia Dr. Luis Castelazo Ayala, de enero de 2014 a diciembre de 2018. Criterios de exclusión: ausencia micrometástasis ganglionares. Criterios de eliminación: información incompleta en el expediente clínico, sin seguimiento y falta de evidencia patológica de micrometástasis ganglionar. Variables de estudio: identificación de ganglios con micrometástasis, diagnóstico de cáncer ginecológico por tratamiento quirúrgico y tasa de supervivencia. Para la revisión bibliográfica se consultó la base de datos de PubMed, con MeSH o palabras clave: "micrometástasis ganglionares" y "cáncer de ovario"; "cáncer de endometrio", "cáncer cervicouterino" y "cáncer ginecológico con micrometástasis".

RESULTADOS: Se registraron 11 casos de micrometástasis ganglionares, de un total de 433 con cáncer de ovario, endometrio o cervicouterino. No se aplicaron pruebas estadísticas por lo limitado de la muestra. En todos los casos se identificó, mínimo, un ganglio con micrometástasis, con ganglio centinela o linfadenectomía sistemática. Todas las pacientes recibieron tratamiento coadyuvante.

CONCLUSIONES: Es importante efectuar la identificación de micrometástasis en linfadenectomías sistemáticas mediante la tinción con hematoxilina-eosina (es la metodología más accesible y económica para el sistema público de salud de México) o búsqueda de ganglio centinela, con la finalidad de determinar la frecuencia en población mexicana y establecer la etapa patológica real de la enfermedad.

PALABRAS CLAVE: Micrometástasis ganglionares; cáncer ginecológico; cáncer de ovario; linfadenectomía.

Abstract

OBJECTIVE: To identify lymph node micrometastases in malignant gynecological neoplasms and their histopathological and clinical characteristics associated with the findings.

MATERIALS AND METHODS: Observational, descriptive and retrospective study performed in patients with one or more lymph nodes with micrometastases in primary stage surgery for endometrial, ovarian or cervical cancer, systematic lymphadenectomy or sentinel node, attended at the Hospital de Ginecoobstetricia 4 Dr. Luis Castelazo Ayala, from January 2014 to December 2018. Exclusion criteria: no ganglion micrometastases. Elimination criteria: incomplete information in the clinical file, without follow-up and lack of pathological evidence of lymph node micrometastasis. The variables to be considered were: identification of lymph nodes with micrometastases, diagnosis of gynecological cancer by surgical treatment and survival rate. For the litera-

[1] Oncología ginecológica.
[2] Anatomía patológica.
[3] Jefe de servicio de Oncología ginecológica.
[4] Residente de Oncología ginecológica.
[5] Academia Nacional de Cirugía.
Hospital de Ginecoobstetricia Dr. Luis Castelazo Ayala, Instituto Mexicano del Seguro Social (IMSS), Ciudad de México.

Recibido: abril 2019

Aceptado: mayo 2019

Correspondencia
Víctor E. Valdespino Castillo
edvaldespinocg@yahoo.com

Este artículo debe citarse como
Valdespino-Castillo VE, Mendoza-Ramón H, Maytorena-Cordova G, Ferrer-Torres P, López-Matamoros I, Valdespino-Gómez V. Micrometástasis ganglionares en pacientes con cáncer ginecológico. Serie de casos y revisión de la bibliografía. Ginecol Obstet Mex. 2019 agosto;87(8):527-534.
https://doi.org/10.24245/gom.v87i8.3143

ture review, the PubMed database was consulted, with key words such as "ganglionic micrometastases" and "ovarian cancer", "endometrial cancer", "cervical cancer" and "gynecological cancer with micrometastasis".

RESULTS: There were 11 cases of lymph node micrometastases, of a total of 433 with ovarian, endometrial or cervical cancer. No statistical tests were applied because of the limited sample. In all cases, a lymph node with micrometastasis, with a sentinel lymph node or systematic lymphadenectomy was identified. All patients received coadjuvant treatment.

CONCLUSIONS: It is important to identify micrometastases in systematic lymphadenectomy by staining with haematoxylin-eosin (the most accessible and economical methodology for the public health system in Mexico) or sentinel lymph node search, in order to determine the frequency in the Mexican population and establish the actual pathological stage of the disease.

KEYWORDS: Lymph node micrometastasis; Gynecological cancer; Ovarian cancer,; Lymphadenectomy.

ANTECEDENTES

La etapificación del cáncer ginecológico se establece con el reporte quirúrgico-patológico mediante la asignación de un estadío según los hallazgos del tumor primario y el estado ganglionar, de modo histórico para el cáncer de endometrio y ovario; sin embargo, recientemente se ha incluido la etapificación para el cáncer cervical. Un porcentaje no despreciable de pacientes con cáncer ginecológico muestra recidiva en etapa temprana, pese a tener ganglios negativos y no contar con factores asociados de recurrencia. La coexistencia de micrometástasis ganglionares puede explicar, parcialmente, este tipo de recidivas.[1]

Hasta la fecha no existe una definición exclusiva para micrometástasis ganglionar por tumor maligno individual, órgano o sitio topográfico según el tipo de neoplasia; no obstante, la mayoría de los autores extrapola y utiliza el término de micrometástasis ganglionar para referirse a un foco de enfermedad metastásica con límite mínimo y máximo de 0.2 a 2 mm, respectivamente.[2,3]

Incluso se han usado términos como: submicrometástasis, enfermedad residual mínima para neoplasias sólidas y baja carga de metástasis ganglionar, sin ser consistentes con el paso de los años. Algunos autores refieren el término "bajo volumen en metástasis ganglionares" para pacientes con tumores sólidos y cáncer ginecológico.[4,5]

El objetivo de este estudio fue: identificar micrometástasis ganglionares en neoplasias malignas ginecológicas y sus características histopatológicas y clínicas asociadas con los hallazgos.

MATERIALES Y MÉTODOS

Estudio retrospectivo, observacional y descriptivo efectuado en pacientes con uno o más ganglios con micrometástasis identificados en cirugías primarias etapificadoras por cáncer de endometrio, ovario o cervicouterino; en linfadenectomía sistemática o por ganglio centinela, atendidas en el Hospital de Ginecoobstetricia Luis Castelazo Ayala, entre enero de 2014 y diciembre de 2018. Criterios de exclusión: ausencia de demostración

https://doi.org/10.24245/gom.v87i8.3143

de micrometástasis por cualquier método. Criterios de eliminación: información incompleta en el expediente clínico, sin seguimiento posterior y falta de evidencia patológica de micrometástasis ganglionar. Las variables consideradas fueron: identificación de ganglios con micrometástasis, cáncer ginecológico por tratamiento quirúrgico y tasa de supervivencia.

La evaluación ganglionar en el área de patología oncoginecológica es parte de la etapificación quirúrgica. El cáncer de endometrio y ovario se evalúan con la clasificación TNM, y recientemente se ha incluido la etapificación ganglionar para cáncer cervicouterino.[6]

El análisis transoperatorio de los ganglios centinela se efectúa en el servicio de Anatomía patológica; cuando el ganglio mide más de 1 cm se hace un corte por congelación, se evalúa nuevamente al microscopio (esto no sucede con ganglios menores de 1 cm) y se envía el reporte al quirófano con la información encontrada.

Al ganglio centinela evaluado por estudio histopatológico definitivo se le hacen 10 cortes, con la intención de localizar metástasis y micrometástasis, incluso células tumorales aisladas. En el hospital solo se analiza el ganglio centinela con azul patente o de metileno (dependiendo de los insumos).

En caso de linfadenectomía sistemática, la evaluación consiste en estudio histopatológico definitivo, donde se realiza un corte en cada ganglio, incluido previamente en parafina; posteriormente se analiza al microscopio en búsqueda de metástasis o micrometástasis.

Después de efectuar linfadenectomía sistemática en todos los casos de cáncer ginecológico se procede al envió, por separado, del tejido fibroadiposo-linfático, por topografía (linfadenectomía pélvica derecha o izquierda, y linfadenectomía retroperitoneal). Este proceso de evaluación de metástasis ganglionar lo realizan Kim y su grupo,[7] únicamente con tinción de hematoxilina y eosina para su análisis.

La evaluación mediante ganglio centinela de micro o macrometástasis consiste en inyectar azul de metileno en el tumor de ovario, cerca del ligamento infundíbulo-pélvico, y esperar 5 minutos para que los ganglios retroperitoneales se tiñan; posteriormente se resecan para enviarse a evaluación histopatológica. Por último, se realiza la linfadenectomía sistemática.

La búsqueda sistemática de la información se llevó a cabo en la base de datos de PubMed, con MeSH o palabras clave como: "cáncer de endometrio, cáncer de ovario, cáncer cervicouterino y micrometástasis".

RESULTADOS

Se evaluaron 724 reportes de patología, que representaron la productividad total del servicio de Oncología ginecológica en cuatro años. Se excluyeron los informes de tumores benignos y de los que no se realizó linfadenectomía por diversas causas, para un total de 433 muestras para su análisis. En cuanto a la búsqueda bibliográfica, se obtuvieron 53 artículos, pero se descartaron 25 por no aportar información relevante; de esta forma, se incluyeron 28 referencias para la revisión del tema.

Casos de micrometástasis en tres años de análisis

Se realizaron 906 cirugías, se descartaron 192 casos por tratarse de enfermedad benigna y se consideraron 724 para el análisis de enfermedad maligna ginecológica. De éstos, no se realizó linfadenectomía sistemática en 291 por mal estado funcional, no ameritar linfadenectomía o tener morbilidad asociada con el procedimiento qui-

rúrgico. El análisis final de los casos fue de 433, a los que se efectuó linfadenectomía sistemática o evaluación de ganglio centinela.

Se evaluaron 64 casos de cáncer de cuello uterino, 86 de ovario y 283 de endometrio. De éstos, se identificaron 11 pacientes con micrometástasis por cáncer ginecológico: 9 en linfadenectomía sistemática y 2 en ganglio centinela. **Figuras 1, 2 y 3**

Todos los casos evaluados se trataron de cirugías primarias, es decir, no se consideraron para el análisis los casos de cirugías paliativas, recidiva de la enfermedad o procedimientos en otros centros.

El **Cuadro 1** expone los 11 casos de micrometástasis, se destaca la etapa patológica, tipo histopatológico y cantidad de ganglios disecados. El **Cuadro 2** muestra la etapa patológica del tumor primario, invasión al espacio linfovascular y supervivencia.

En todas las pacientes se identificó, mínimo, un ganglio con micrometástasis, y en la paciente 10 dos ganglios: uno pélvico y otro retroperitoneal. Además, en las pacientes 1 y 4, quienes tuvieron cáncer de ovario, se demostró la coexistencia de micro y macrometástasis ganglionares. La tasa de supervivencia no cambió con la identificación de micrometástasis.

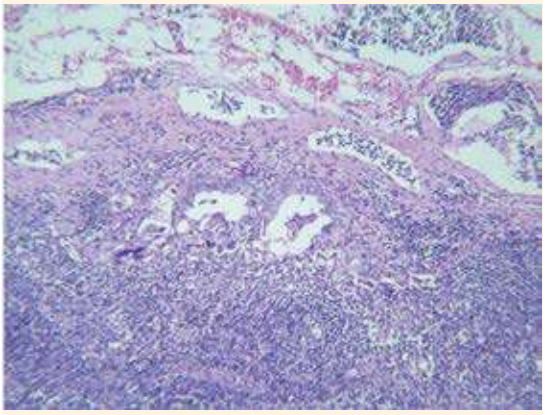

Figura 1. Micrometástasis subcapsular de adenocarcinoma seroso de endometrio a ganglio linfático (40x).

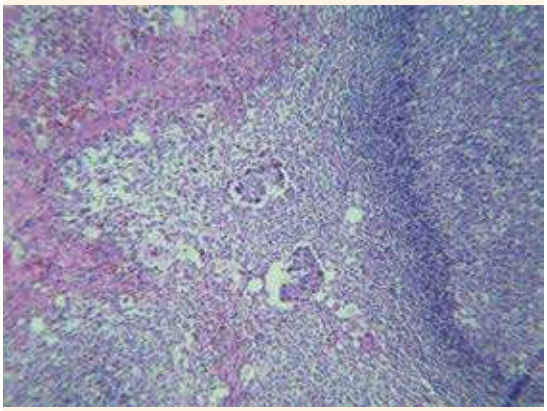

Figura 2. Ganglio linfático con micrometástasis de carcinoma seroso de ovario (10x).

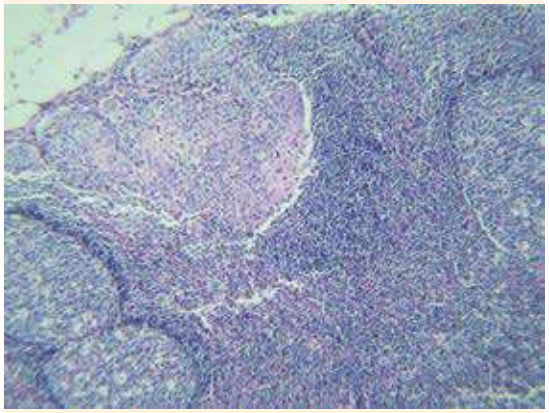

Figura 3. Ganglio linfático con micrometástasis de carcinoma epidermoide de cuello uterino (40x).

https://doi.org/10.24245/gom.v87i8.3143

Cuadro1. Identificación de casos con micrometástasis (n = 11)

Neoplasia	Etapa patológica de la enfermedad	Ganglios disecados, pélvicos y retroperitoneo	Tipo histopatológico	Tratamiento adyuvante	Supervivencia (meses)
Ovario	IIIC	31	Seroso	Sí	41 meses
Ovario	IIIC	28	Seroso	Sí	34 meses
Ovario	IIIC	35	Células claras	Sí	27 meses
Ovario	IIIAii	16	Endometrioide G3	Sí	53 meses
Ovario	IIIAi	40	Teratoma maduro con transformación a carcinoma epidermoide	Sí	8 meses
Ovario	IIIAi	34*	Disgerminoma	Sí	13 meses***
Ovario	IIIAi	30*	Disgerminoma	Sí	27 meses***
Cervicouterino	IIB	15	Epidermoide	Sí	21 meses
Cervicouterino	IIIB	13	Epidermoide	Sí	23 meses
Endometrio	IIIC2**	36	Endometroide	Sí	22 meses
Endometrio	IIIC1**	19	Seroso	Sí	29 meses

* Identificación de micrometástasis por ganglio centinela; ** pacientes con micrometástasis únicas o combinadas con metástasis ganglionares (macrometástasis ganglionares); *** en quienes se identificaron micrometástasis en ganglio centinela, además, se realizó linfadenectomía sistemática (por el momento se encuentra en fase de validación en el servicio de Oncología ginecológica). Los ganglios disecados fueron la suma de retroperitoneales y pélvicos. Las pacientes con cáncer cervicouterino se trataron con histerectomía Querlow-Morrow B1 y reportaron actividad tumoral en el parametrio (IIB). La paciente con cáncer cervicouterino IIIB se trató con linfadenectomía etapificadora antes de recibir radiación y quimioterapia concomitante.

Todas las micrometástasis se clasificaron en N1 (se trataron como macrometástasis), que supone lo recomendado hasta el momento. Sin embargo, existe suficiente evidencia para realizar ensayos clínicos.

DISCUSIÓN

Stany y su grupo evaluaron los ganglios de pacientes con cáncer de endometrio mediante inmunohistoquímica y encontraron 20% de micrometástasis.[8] Piedimonte y sus colaboradores reportaron una tasa de supervivencia similar en pacientes con micrometástasis y células tumorales aisladas *versus* macrometástasis, quienes recibieron tratamiento coadyuvante; sin embargo, la variable constante fue la permeación linfovascular en 100% de los casos de micrometástasis.[9] Clinton y sus coautores analizaron 12 casos de cáncer de endometrio y de estos, 33% tuvieron invasión linfovascular con micrometástasis,[10] similar a la expuesta en la **Figura 1**.

Una relación favorable de numerador-denominador (*lymph node ratio),* menor número de ganglios metastásicos-mayor número de ganglios resecados con resultado favorable incrementa la supervivencia a 5 años, según el estudio de Yasunaga y Tang. Esto supone que la linfadenectomía sistemática, incluso con ganglios negativos (para macrometástasis), aumenta la supervivencia después de resecar las micrometástasis no diagnosticadas.[11,12] En pacientes con cáncer de ovario se han reportado micrometástasis ganglionares en lesiones malignas epiteliales y tumores germinales, donde aparentemente la enfermedad está confinada al órgano primario.[13]

La indicación de antiangiogénicos inhibidores de factor de crecimiento endotelial vascular (VEGF)

Cuadro 2. Etapa patológica del tumor primario, estado de la permeación linfovascular, estado de la paciente al momento de la cohorte

Tumor primario (T) por etapa patológica	Permeación linfovascular	Estado actual
III	Sí	Viva con actividad tumoral
III	Sí	Viva con actividad tumoral
III	Sí	Muerta por actividad tumoral
IIB	Sí	Viva con actividad tumoral
IIB	Sí	Viva con actividad tumoral
IA	No	Viva con actividad tumoral
IA	No	Viva con actividad tumoral
IIB	Sí	Muerta por actividad tumoral
IB1	Sí	Viva con actividad tumoral
IB G2	Sí	Muerta por actividad tumoral
IB G3	Sí	Viva con actividad tumoral

puede disminuir la expansión y crecimiento de nichos celulares tumorales "premetastásicos", bloqueando la formación de vasos nuevos. Es probable que las micrometástasis sean más sensibles que las macrometástasis a la pérdida de la angiogénesis.[14]

Según el reporte del Programa Nacional de Registro de Cáncer (por sus siglas en inglés: CDC-NPCR), la linfadenectomía suele omitirse en 28 a 40% de las laparotomías etapificadoras por cáncer de ovario temprano.[15] Cuando la linfadenectomía no se efectúa en etapas tempranas es menos posible detectar metástasis y micrometástasis ganglionares.

Nomura y sus colaboradores reportaron una incidencia de 4.3-8.6% de metástasis ganglionares retroperitoneales en la arteria mesentérica inferior de pacientes con tumores en etapa I y II.[16] La linfadenectomía suele demostrar la coexistencia o no de micro y macrometástasis ganglionares, similares a las de la **Figura 2**.

Por el momento no existen reportes de la incidencia real de micrometástasis en estadio temprano y en la repercusión de encontrar micrometástasis ganglionares en pacientes con citorreducción óptima.

La posibilidad de identificar metástasis ganglionares en cáncer cervicouterino se relaciona con el estadio clínico, invasión estromal profunda y afectación al espacio linfovascular, cuerpo uterino y parametrios.[17]

En un estudio multicéntrico, Cibula y sus coautores encontraron la misma cantidad de pacientes con macro y micrometástasis después de 40 meses de vigilancia, al igual que la tasa de supervivencia. Además, concluyeron que las micrometástasis se asocian con mal pronóstico.[18]

Las pacientes con cáncer cervicouterino, estadio IB1, ganglios y bordes positivos, invasión linfovascular y del estroma mayor de 30% tienen posibilidad de recidiva de 40 y 25%, respectivamente; sin embargo, cuando existe negatividad para estos elementos, la posibilidad de recidiva disminuye a 10%.[19,20] Las micrometástasis ganglionares no identificadas pueden asociarse con recidiva.

El estudio de Colturato y su grupo, en el que evaluaron a pacientes con cáncer de cuello uterino en estadio IB a IIA mediante tratamiento quirúrgico, indicó que las micrometástasis ganglionares suelen asociarse con tumores mayores de 2 cm, incluso con invasión al estroma mayor de 2-3 cm. El estudio de inmunohistoquímica incrementa entre 5 y 20% la posibilidad de encontrar micrometástasis,[21] como se muestra en la **Figura 3**.

https://doi.org/10.24245/gom.v87i8.3143

De acuerdo con la evidencia actual, las micrometástasis en pacientes con cáncer ginecológico deben referirse como metástasis ganglionares positivas o N1. Es posible que a futuro, con el aumento de la evidencia científica, las micrometástasis en cáncer ginecológico sean indicación de terapia molecular blanco, esquemas de radioterapia por tumores locales, además de braquiterapia u hormonoterapia.

Los reportes preliminares del estudio SENTICOL, que analiza la supervivencia libre de enfermedad de pacientes con micrometástasis y células tumorales aisladas, evaluadas por ganglio centinela, ultraestadificación e inmunohistoquímica, no han demostrado diferencia significativa en la supervivencia *versus* macrometástasis, quizá por el tiempo de seguimiento corto (de 3 años a la fecha).[22] Aún se discute si existe diferencia significativa en la supervivencia, recurrencia e indicación de terapia blanco de pacientes con micro y macrometástasis.

La detección de micrometástasis no es un procedimiento sistemático que se realice en la evaluación ganglionar, pélvica y paraaórtica; por tanto, consideramos un punto importante para iniciar esta práctica clínica.

Las micrometástasis ganglionares pueden ser más sensibles a fármacos antiangiogénicos inhibidores del factor de crecimiento endotelial vascular. La terapia blanco específica puede bloquear la diseminación y el crecimiento temprano de estas lesiones.[23,24]

La linfadenectomía sistemática reseca una cantidad importante de ganglios pélvicos y retroperitoneales en los que pueden, o no, identificarse las micrometástasis; sin embargo, serán resecados para la etapificación correcta de las pacientes con cáncer ginecológico.[25]

El reporte de micrometástasis ganglionares varía ampliamente en todo el mundo (1-20% de los casos de cáncer ginecológico),[10] dependiendo de la etapa de la enfermedad y técnica de identificación.[26] Esto refleja lo escaso de los reportes y el subregistro de las neoplasias. Del mismo modo, el estudio ASTEC y los resultados de Barlin indican que la linfadenectomía no representa un factor pronóstico y la desestiman por limitaciones metodológicas.[27,28]

CONCLUSIONES

De acuerdo con la evidencia actual, se recomienda indicar tratamiento coadyuvante en las pacientes con neoplasias ginecológicas malignas asociadas con micrometástasis ganglionares. Debido a su alto costo, la inmunohistoquímica es un estudio poco factible en los hospitales públicos, incluso en algunos particulares. Es importante efectuar la identificación de micrometástasis en linfadenectomías sistemáticas mediante la tinción con hematoxilina-eosina o búsqueda de ganglio centinela, con la finalidad de determinar la frecuencia en la población mexicana y establecer la etapa patológica real de la enfermedad.

Hoy día se analizan los datos de dos estudios para evaluación de micrometástasis en cáncer cervicouterino: SENTICOL-3 (NCT03386734) y SENTIX (NCT0249063), cuyos resultados pueden ayudar a decidir el tipo de tratamiento específico para pacientes con micrometástasis ganglionares por cáncer cervicouterino. Nuestro estudio representa uno de los primeros reportes de micrometástasis en México.

REFERENCIAS

1. Lentz SE, et al. Identification of micrometastases in histologically negative lymph nodes of early-stage cervical cancer patients. Obstet Gynecol. 2004;103:1204-1210. https://doi.org/10.1097/01.AOG.0000125869.78251.5e

2. Marchiolé P, et al. Clinical significance of lympho vascular space involvement and lymph node micrometastases in early-stage cervical cancer: a retrospective case-control surgico- pathological study. Gynecol Oncol 2005;97:727-732. https://doi.org/j.ygyno.2005.01.004
3. Edge S, et al. AJCC Cancer Staging Manual. 7th ed Philadelphia: Lippincott Raven; 2010.
4. Clinton, et al. Low-Volume Lymph Node Metastases in Endometrial Carcinoma. Int J Gynecol Cancer 2017;27:1165-1170. https://doi.org/1097/IGC.0000000000001016
5. St Clair CM, et al. Low-volume lymph node metastasis discovered during sentinel lymph node maping for endometrial carcinoma. Ann Surg Oncol 2016;23:1653-1659. https://doi.org/10.1245/s10434-015-5040-z
6. Bhatla N, et al. Cancer of the cervix uteri. Int J Gyencol Obstet 2018;143:22-36. https://doi.org/10.1002/ijgo.12611
7. Kim CH, et al. Pathologic ultrastaging improves micrometastasis detection in sentinel lymph nodes during endometrial cancer staging. Int J Gynecol Cancer. 2013;23:964-970. https://doi.org/10.1097/IGC.0b013e3182954da8
8. Stany MP, et al. Lymph Node Micrometastases in Early-Stage Cervical Cancer are Not Predictive of Survival. Int J Gynecol Pathol 2015;34:379-384. https://doi.org/10.1097/PGP.0000000000000188
9. Piedimonte S, et al. Clinical significance of isolated tumor cells and micrometastasis in low-grade, stage I endometrial cancer. J Surg Oncol 2018;1-5. https://doi.org/10.1002/jso.25259
10. Clinton LK, et al. Low-volume lymph node metastases in endometrial carcinoma. Int J of Gynecol Cancer 2017;27:1165-1170. http://dx.doi.org/10.1097/IGC.0000000000001016.
11. Yasunaga M, et al. Endometrial carcinomas with lymph node involvement: novel histopathologic factors for predicting prognosis. Int J Gynecol Pathol 2003;22:341-346. https://doi.org/10.1097/01.pgp.0000092136.88121.c4
12. Tang X, et al. Clinicopathological factors predicting retroperito- neal lymph node metastasis and survival in endometrial cancer. Jpn J Clin Oncol 1998;28:673-678. https://doi.org/10.1093/jjco/28-11-673
13. Valdespino VE, et al. Two cases dysgerminoma with micrometastasis in lymph nodes. Obstet Gynecol Int J 2019;10:31-34. https://doi.org/10.15761/RDI.1000145
14. Pentheroudakis G , Carmeliet P. Bevacizumab and micrometastases: Revisiting the preclinical and clinical rollercoaster. Pharmacol Ther 2014;141:117-124. https://doi.org/10.1016/j.pharmthera.2013.09.003
15. Cress RD, et al. Surgical staging of early stage epithelial ovarian cancer: results from the CDC-NPCR ovarian patterns of care study. Gynecol Oncol 2011;121:94-99. https://doi.org/10.1016/j.ygyno.2010.12.359
16. Nomura H, et al. Lymph node metastasis in grossy apparent stages I and II epithelial ovarian cancer. Int J Gynecol Cancer 2010;3:341-345. https://doi.org/10.1111/IGC.0b013e3181cf6271
17. Benedetti P, et al. Pelvic and aortic lymphadenectomy in cervical cancer: The standardization of surgical procedure and its clinical impact. Gynecol Oncol.2009;113:284-290. https://doi.org/10.1016/j.ygyno.2008.12.014
18. Cibula D, et al. Prognostic significance of low volume sentinel lymph node disease in early-stage cervical cancer. Gynecol Oncol 2012;124:496-501. https://doi.org/10.1016/j.ygyno.2011.11.037
19. Peters WA, et al. Concurrent chemotherapy and pelvic radiation therapy compared with pelvic radiation therapy alone as adjuvant therapy after radical surgery in high-risk early-stage cancer of the cervix. J Clin Oncol 2000;18:1606-1613. https://doi.org/10.1200/JCO.2000.18.8.1606
20. Delgado G, et al. Prospective surgical-pathologic study of disease-free interval in patients with stage IB squamous carcinoma of the cervix: a Gynecologic Oncology Group study. Gynecol Oncol 1990;38:352-357. https://doi.org/10.1016/0090-8258(90)90072-S
21. Colturato LF, et al. Lymph node micrometastases in initial stage cervical cancer and tumoral recurrence. Int J Gynecol Obstet 2016;133:69-75. https://doi.org/10.1016/j.ijgo.2015.08.019
22. Guani B, et al. Impact of micrometastasis or isolated tumor cells on recurrence and survival in patients with early cervical cancer. SENTICOL Trial. Int J Gynecol Cancer 2019;29:447-452. https://doi.org/10.1136/ijgc-2018-000089
23. Le Guelte A, et al. Jumping the barrier: VE-cadherin, VEGF and other angiogenic modifiers in cancer. Biol Cell 2011;103:593-605. https://doi.org/10.1042/BC20110069
24. Greenberg JI, et al. VEGF as an inhibitor of tumor vessel maturation: implications for cancer therapy. Expert Opin Biol Ther 2009;9:1347-1356. https://doi.org/10.1517/14712590903208883
25. Valdespino CV, et al. Resección ganglionar retroperitoneal en cáncr ginecológico: utilidad como biomarcador predictivo. Ginecol Obstet Mex 2018;86:464-477. https://doi.org/10.24245/gomv86i7.1779.
26. Cibula D, et al. Risk of micrometastases in non-sentinel pelvic lymph nodes in cervical cancer. Gynecol Oncol 2016;143:83-86. https://doi.org/10.1016/j.ygyno.2016.07.101.
27. ASTEC study group. Kitchener H, Swart AM, Qian Q, Amos C, Parmar MK. Efficacy of systematic pelvic lymphadenectomy in endometrial cancer (MRC ASTEC trial): a randomised study. Lancet. 2009;373:125-36. https://doi.org/10.1016/S0140-6736(08)61766-3
28. Barlin J, et al. Classification and Regression Tree (CART) Analysis of Endometrial Carcinoma: Seeing the Forest for the Trees. Gynecol Oncol. 2013;130:452-456. https://doi.org/10.1016/j.ygyno.2013.06.009

https://doi.org/10.24245/gom.v87i8.3143