Caso clínico
Ginecol Obstet Mex. 2019 enero;87(1):67-73.

Ruptura uterina secundaria a embarazo ectópico cornual del segundo trimestre

Uterine rupture secondary to ectopic pregnancy in the second trimester.

Esmeralda Bañuelos-Vizcarra,[1] Roberto López-Quintana,[2] Alfonso José Fernández-Carreño,[3] Adela Rascón-Alcantar,[4] Karla de Monserrat Huerta-Peña,[5] Eva Elizabeth Camarena-Pulido,[6] Rodolfo Isaac Mendoza-Andazola[7]

Resumen

ANTECEDENTES: El embarazo ectópico cornual es poco común. La prevalencia estimada es de 2% y debido a su ubicación cercana a las arterias uterinas, el índice de mortalidad materna es de 10%.

CASO CLINICO: Paciente de 42 años, con embarazo de 20.2 semanas, quien acudió al servicio de Urgencias por dolor pélvico opresivo, intenso, de 24 horas de evolución. A la exploración física se encontraron: tensión arterial 80-70 mmHg, frecuencia cardiaca de 112 latidos por minuto y signo de Murphy positivo. La biometría hemática reportó leucocitosis de 22.4/mL y hemoglobina de 10.7 g/dL. El ultrasonido evidenció un feto vivo de 21 semanas, con frecuencia cardiaca de 152 latidos por minuto, placenta grado 0-1, líquido amniótico normal, con abundante líquido libre en el espacio retroperitoneal. Los estudios de control de hemoglobina mostraron descenso a 5.38 g/dL, por lo que se decidió efectuar una laparotomía exploradora, en la que se encontró un embarazo ectópico cornual izquierdo; se extrajo el feto. Se practicó histerectomía subtotal, se trasladó a la paciente a la unidad de cuidados intensivos, donde su evolución fue satisfactoria.

CONCLUSION: El diagnóstico de embarazo ectópico cornual sigue siendo difícil de establecer, su cuadro clínico puede simular otras alteraciones, con posibilidad de falla en 50-90% de los casos, dependiendo de la destreza del médico ultrasonografista y la sospecha clínica.

PALABRAS CLAVE: Embarazo ectópico cornual; dolor abdominal; histerectomía subtotal.

Abstract

BACKGROUND: The cornual ectopic pregnancy has an unusual location representing 2% of the prevalence and because of its location close to the uterine arteries it has a maternal mortality of 10%.

CLINICAL CASE: A 42-year-old patient with a pregnancy of 20.2 weeks of gestation attended the emergency department for oppressive, intense pelvic pain of 24 hours of evolution; physical examination: blood pressure of 80/70 mmHg and heart rate 112 beats per minute in addition to Murphy positive, laboratory studies were collected with blood count that reported leukocytes: 22.4/mL) and hemoglobin of 10.7 g/dL. An ultrasonographic scan was performed, finding a single 21-week live product with a heart rate of 152 beats per minute, placental grade 0-1, normal amniotic fluid, with abundant free fluid in the retroperitoneal space. Control of hemoglobin was requested with decrease to 5.38 g/dL, so it was decided to go to exploratory laparotomy, finding broken left cornual ectopic pregnancy, which was extracted product of conception and subtotal hysterectomy was performed and subsequently moved to the Intensive Care Unit achieving an adequate evolution.

CONCLUSION: The diagnosis of cornual ectopic pregnancy continues to be difficult to perform among medical entities, its clinical picture can simulate other entities with possibility of failure in the diagnosis by 50-90% depending on the skill of the ultrasonographer and clinical suspicion.

KEYWORDS: Cornual ectopic pregnancy; Abdominal pain; Subtotal hysterectomy.

[1] Ginecoobstetra, colposcopista y laparoscopista.
[2] Residente de tercer año de Ginecología y Obstetricia.
[3] Adscrito a Urología.
[4] Adscrita, jefa del servicio de Patología. Hospital Integral de la Mujer del Estado de Sonora (HIMES), Hermosillo.
[5] Internista, Hospital General Regional 46, Instituto Mexicano del Seguro Social, Guadalajara, Jalisco.
[6] Ginecoobstera, diplomada en investigación clínica, Hospital Civil de Guadalajara Juan I. Menchaca.
[7] Médico general, práctica privada, Ciudad Juárez, Chihuahua.

Recibido: marzo 2018

Aceptado: octubre 2018

Correspondencia
Esmeralda Bañuelos Vizcarra
marucha_06@icloud.com

Este artículo debe citarse como
Bañuelos-Vizcarra E, López-Quintana R, Fernández-Carreño AJ, Rascón-Alcantar A, Huerta-Peña KM, Camarena-Pulido EE, Mendoza-Andazola RI. Ruptura uterina secundaria a embarazo ectópico cornual del segundo trimestre. Ginecol Obstet Mex. 2019 enero;87(1):67-73.
https://doi.org/10.24245/gom.v87i1.2096

ANTECEDENTES

El embarazo ectópico es una alteración gineco-obstétrica que contribuye con 10% al índice de mortalidad materna[1,2] y constituye una de las tres principales causas de muerte materna en todo el mundo.[3] El embarazo ectópico cornual se produce por la implantación del saco gestacional en el segmento de la tuba uterina, que atraviesa la pared muscular del útero adyacente al ligamento redondo. Este segmento de la trompa uterina mide 0.7 mm de diámetro y 1-2 cm de longitud, cruza el miometrio y muestra mayor capacidad para expandirse que otros segmentos distales de la trompa. El embarazo intersticial puede cursar asintomático entre las semanas 7 a 16. La intensa vascularización de la zona, a expensas de la rama ascendente de la arteria uterina, que se anastomosa con arterias ováricas, provoca que la ruptura sobrevenga con mayor hemorragia.[1,4-6] Los factores predisponentes incluyen: infección por *Chlamydia*, enfermedad inflamatoria pélvica, dispositivo intrauterino, endometriosis, cirugía de las trompas uterinas, tabaquismo, anticonceptivos con progestágenos, esterilización quirúrgica y antecedente de embarazo ectópico.[3,6,7,8] La detección temprana y el alto índice de sospecha son decisivos para reducir la morbilidad y mortalidad relacionadas con este cuadro. La clínica del embarazo intersticial varía de manifestación asintomática a dolor pélvico, metrorragia y choque hipovolémico al momento del diagnóstico.[7,9] La clasificación de embarazo ectópico de Soriano comprende: *a)* embarazo tubárico: ampular, ístmico, fímbrico y cornual-intersticial; *b)* embarazo extratubárico: uterino (cervical o intramural), ovárico (intrafolicular o intersticial), abdominal (primario o secundario) e intraligamentario,[9-11] cuya incidencia varía de 1-2%, lo que representa 20 embarazos ectópicos por cada 1000 pacientes.[12,13] La localización más frecuente de embarazo ectópico es tubárica (90-95% de los casos) y de estos, más de 60% se sitúan en la ampolla, seguida de la zona ístmica en 25%, e intersticial o cornual en 0.2-2%,[7] este último se considera una alteración excepcional, que provoca una mortalidad materna de 2.2%, lo que representa 2 a 4% de todos los embarazos ectópicos y 1 por cada 2500-5000 nacidos vivos.[3,5,6,8,14]

Timor y Tritsch describen tres criterios ecográficos para establecer el diagnóstico de la alteración: *1)* cavidad uterina vacía, *2)* saco coriónico separado por lo menos 1 cm desde el borde lateral de la cavidad uterina y *3)* capa del miometrio delgada (menos de 5 mm) que rodea el saco gestacional. Estos parámetros muestran especificidad de 88 a 93% y sensibilidad de 40%. Ackerman describe el signo de la línea intersticial, es decir, la visualización de una línea ecogénica que se extiende desde la cavidad endometrial hasta la región cornual, contigua al saco gestacional. La línea ecogénica expresa una sensibilidad de 80% y especificidad de 98% para establecer el diagnóstico de embarazo intersticial.[4,8,14] El tratamiento de elección del embarazo ectópico cornual consiste en salpingectomía (con o sin resección cornual) y en algunos casos histerectomía, según la extensión de la lesión en la pared uterina. La laparoscopia permanece en discusión, aunque es menos invasiva puede causar inestabilidad hemodinámica.[6,14,15]

Enseguida se reporta el caso de una paciente con embarazo ectópico cornual del segundo trimestre y se describen las principales pautas de diagnóstico temprano.

CASO CLÍNICO

Mujer de 42 años, sin antecedentes personales patológicos de importancia para el padecimiento actual; antecedentes ginecoobstétricos: 4 embarazos, 3 partos, amenorrea tipo II, con embarazo de 20.2 semanas de gestación establecido por ultrasonido en el primer trimestre. Acudió al servicio de Urgencias del Hospital Integral de la Mujer de Sonora por dolor pélvico de tipo opresivo, de inicio progresivo, con irradiación a

https://doi.org/10.24245/gom.v87i1.2096

la espalda, de 24 horas de evolución. Síntomas concomitantes: vómito de contenido alimenticio posterior al consumo de colecistocinéticos en tres ocasiones. Signos vitales: tensión arterial 90-100 mmHg, frecuencia cardiaca 68, temperatura 35.8 °C, frecuencia respiratoria 19, peso 70 kg, talla 1.68 m, e IMC 24.8. A la exploración física se encontró tranquila, consciente, orientada en las tres esferas; buen estado de hidratación; piel y tegumentos con adecuada coloración; estado cardiopulmonar sin afectación, ruidos cardiacos rítmicos, con buena intensidad y frecuencia; glándulas mamarias simétricas, pendulantes; abdomen globoso a expensas de útero gestante, con fondo uterino de 17 cm; frecuencia cardiaca fetal de 145 latidos por minuto; el resto del abdomen con signo de Murphy positivo, tacto vaginal con cuello corto, cerrado, cérvix central, sin pérdidas transvaginales; extremidades eutróficas, sin datos de edema, reflejos osteotendinosos normales y perfusión distal adecuada. Los estudios de laboratorio reportaron leucocitosis de 22.4/µL y hemoglobina de 10.7 g/dL. El ultrasonido obstétrico reportó un feto vivo, de 21 semanas de gestación, con adecuado líquido amniótico, placenta I-II y frecuencia cardiaca de 151 por minuto. **Figura 1**

Se estableció el diagnóstico de embarazo de 20.2 semanas de gestación por ultrasonido del primer trimestre y síndrome doloroso abdominal en estudio. Durante su estancia hospitalaria mostró signos vitales: tensión arterial 80-70, frecuencia cardiaca 112, temperatura 37 °C, frecuencia respiratoria 16 y anuria. La paciente refirió incremento del dolor abdomino-pélvico (10/10 en la escala visual análoga) y en la exploración se agregó palidez tegumentaria y revote positivo. La biometría hemática reportó hemoglobina 5.32, hematocrito 15.02, plaquetas 243, TP 16.9, TPT 25 y fibrinógeno 357. El ultrasonido abdominal evidenció abundante líquido libre en el espacio retroperitoneal (**Figura 2**), por lo que se decidió efectuar una laparotomía exploradora de urgencia por abdomen agudo.

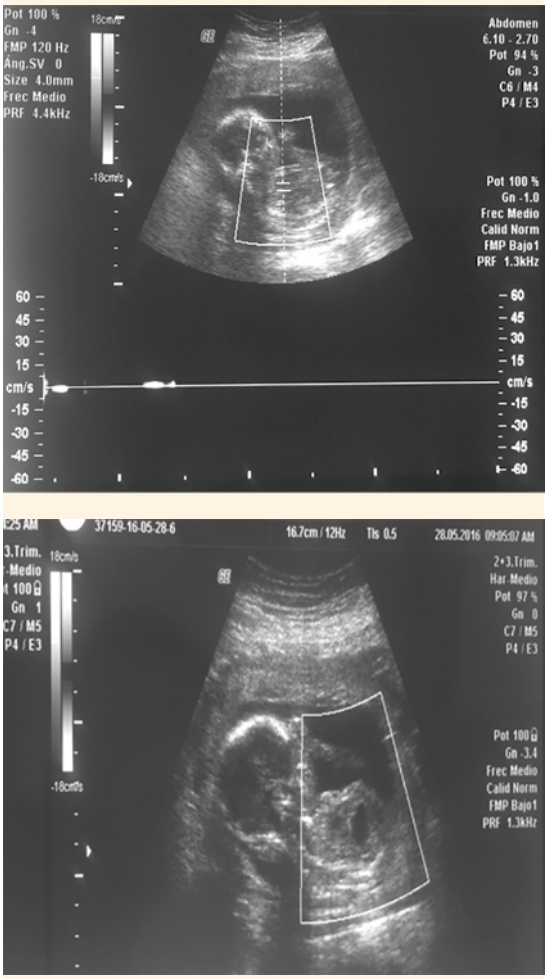

Figura 1. Ultrasonido obstétrico que muestra feto único, de 18 semanas y 5 días, sin datos de actividad cardiaca; placenta grado 0-I y líquido amniótico normal.

Durante el procedimiento quirúrgico se intentó descartar un luteoma del embarazo roto y choque hipovolémico. La laparotomía exploradora mostró hemoperitoneo de aproximadamente 4000 mL, con múltiples coágulos en la cavidad (**Figura 3**), que se aspiraron y enseguida se encontró amnios protruyente con feto único, pélvico, de género indefinido, peso de 200 g, talla de 22 cm, Ballard de 20 semanas, sin datos

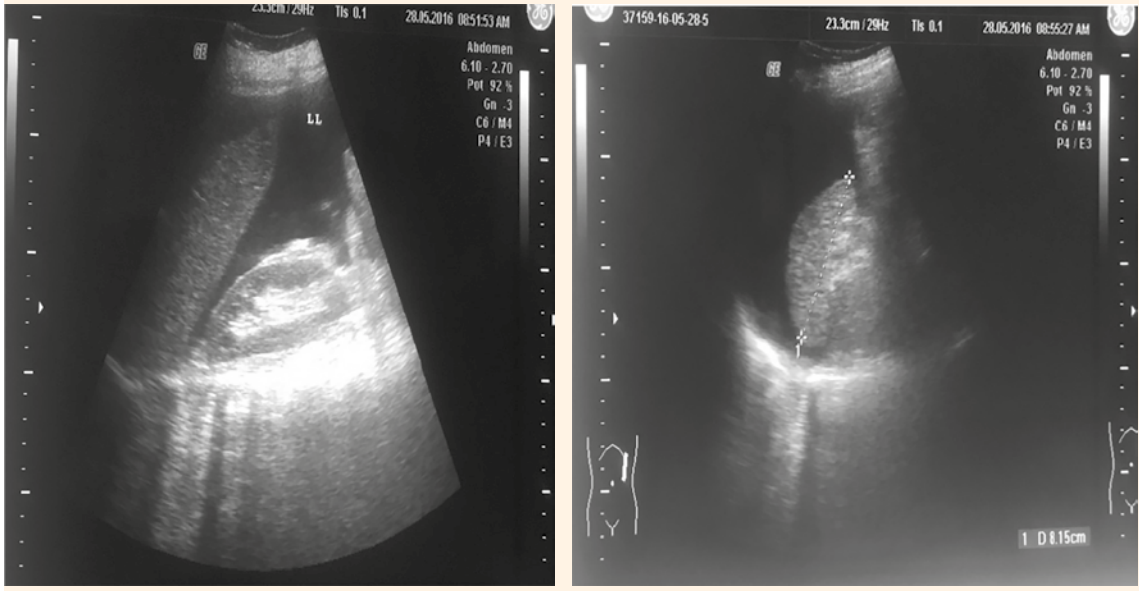

Figura 2. Ultrasonido abdomino-pélvico que reporta líquido libre abundante en el espacio retroperitoneal a determinar su origen.

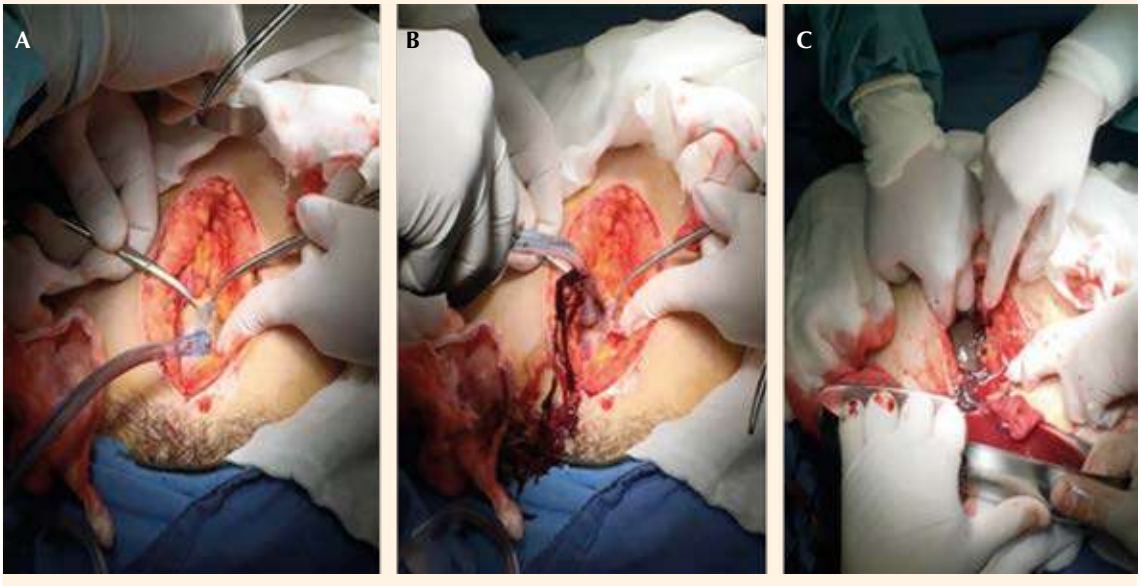

Figura 3. Visualización del hemoperitoneo **(A** y **B)**. Al aspirar el hemoperitoneo se aprecia la bolsa del amnios rota **(C)**.

https://doi.org/10.24245/gom.v87i1.2096

de vitalidad (**Figura 4**). En el fondo uterino se encontró el cuerno izquierdo roto, con sangrado activo, útero hipertrófico, de bordes irregulares, con pérdida de la continuidad de 5 cm, sangrado activo y anexos sin alteraciones aparentes. Se decidió efectuar la histerectomía subtotal (**Figura 5**), transfusión de hemoderivados y, posterior al acto quirúrgico, ingresó a la unidad de terapia intermedia.

La paciente permaneció en vigilancia en la unidad de cuidados intensivos durante tres días y posteriormente se trasladó al área de hospitalización ginecológica, donde tuvo adecuada evolución y posterior alta hospitalaria con el siguiente diagnóstico: poslaparotomía exploradora e histerectomía abdominal subtotal secundaria a ruptura uterina por embarazo ectópico cornual izquierdo y choque hipovolémico, todos tratados de forma exitosa (**Figura 6**). Se programó para consulta externa siete días después para el retiro de suturas. El servicio de Patología reportó acretismo placentario. **Figura 7**

DISCUSIÓN

El embarazo ectópico cornual es extremadamente excepcional, pues representa 2-4% de los embarazos extrauterinos. La ruptura puede producirse entre las semanas 12 a 16, en la unión de los vasos uterinos y ováricos, lo que provoca descompensación hemodinámica importante y pone en riesgo la vida.[7]



Figura 4. Obtención del feto.

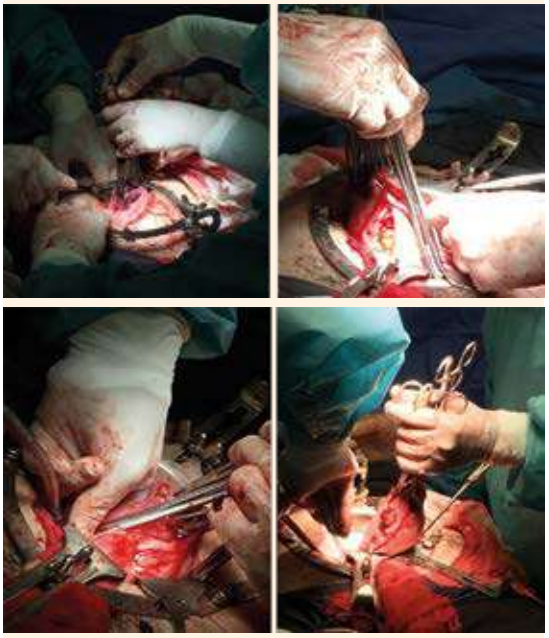

Figura 5. Solución de continuidad en el cuerno uterino izquierdo y posterior histerectomía obstétrica.

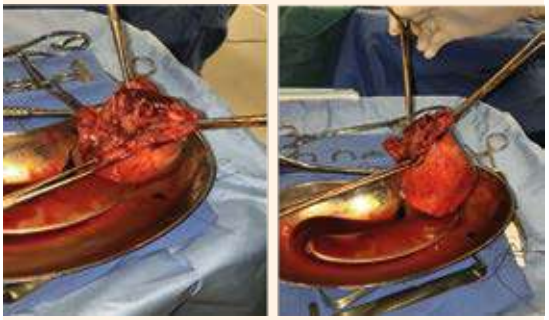

Figura 6. Extracción de la pieza quirúrgica (útero). Se observa solución de continuidad en el fondo uterino, con predominio en el cuerno izquierdo.

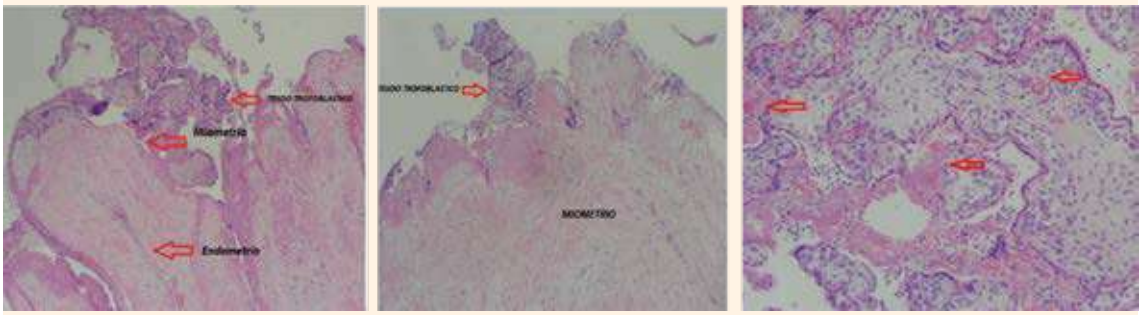

Figura 7. Histopatología de las capas uterinas; en el miometrio se observa tejido trofoblástico (las flechas señalan zonas hemorrágicas).

El caso aquí reportado transcurrió sin síntomas al inició y, posteriormente, dolor pélvico y choque hipovolémico al momento del diagnóstico. El diagnóstico de embarazo ectópico se estableció mediante ultrasonido.

El diagnóstico de embarazo cornual es difícil de establecer, debido al cuadro clínico inespecífico y a la baja sensibilidad radiológica que ofrece a mayor edad gestacional; por tanto, ante la sospecha de abdomen agudo en una paciente embarazada deben considerarse los criterios de Timor-Tritsch y Ackerman.

CONCLUSIÓN

El diagnóstico de embarazo ectópico cornual es difícil de establecer y su cuadro clínico puede aparentar otras alteraciones. Incluso, existe la posibilidad de fallar al establecer el diagnóstico en 50-90% de los casos, según la experiencia del médico ultrasonografista y el elevado grado de sospecha clínica. El ultrasonido transvaginal oportuno permite establecer el tratamiento conservador. El tratamiento supone mayor riesgo de histerectomía y elevado índice de complicaciones hemorrágicas. El tratamiento de rutina consiste en resección cornual o histerectomía obstétrica.

REFERENCIAS

1. Ricci AP, et al. Embarazo cornual: tratamiento médico con dosis única de metotrexato. Rev Chil Obstet Ginecol 2013;78(2):129-133. doi: http://dx.doi.org/10.4067/S0717-75262013000200010
2. Bernárdez-Hernández O, et al. Embarazo ectópico intersticial. Rev Electron Biomed/Electrol J Biomed 2013;3:63-66. <https://biomed.uninet.edu/2013/n3/bernardez.html>.
3. Espitia de la Hoz FJ, et al. Embarazo ectópico cornual. Reporte de tres casos. Archivos de medicina. 2014;14(2):297-303. <https://www.redalyc.org/articulo.oa?id=273835711014>.
4. Bucarey MJ, et al. Sospecha de un embarazo intersticial. Rev Obstet Ginecol Hosp Santiago Oriente Dr. Luis Tisné Brousse 2015;10(2):85-89. <http://www.revistaobgin.cl/articulos/ver/711>.
5. Velázquez-Arjona SR, et al. Embarazo ectópico cornual en el tercer trimestre. Medisan 2011;15(5):692-697. <http://scielo.sld.cu/scielo.php?script=sci_abstract&pid=S1029-30192011000500017&lng=es&nrm=iso>.
6. Delgado-Núñez KM, et al. Embarazo ectópico cornual: Reporte de un caso. Rev Cient Cienc Med 2012;15(1):33-36. <http://www.scielo.org.bo/scielo.php?script=sci_arttext&pid=S1817-74332012000100010>.
7. Cabrera-Samith, et al. Análisis epidemiológico y clínico del embarazo ectópico: Hospital Base de Los Ángeles. Rev Chil Obstet Ginecol 2010;75(2):96-100. DOI: http://dx.doi.org/10.4067/S0717-75262010000200004
8. Sepulveda AJ, Torrado AD. Embarazo ectópico cornual recurrente: caso clínico y revisión de la literatura. Rev Chil Obstet Ginecol 2015,80(6):503-509. DOI: http://dx.doi.org/10.4067/S0717-75262015000600011
9. Juárez-Azpilcueta A, Chávez-Mercado L. Ruptura uterina por embarazo ectópico intersticial del segundo trimestre. Gac

https://doi.org/10.24245/gom.v87i1.2096

Med Mex 2003;139(2):158-159. < http://www.medigraphic.com/pdfs/gaceta/gm-2003/gm032i.pdf>.

10. Espinoza-Cáceres E, del Castillo-Paja R. Embarazo ectópico cornual: al propósito de un caso. Situa 2004;13(2):5-9. <http://sisbib.unmsm.edu.pe/bvrevistas/situa/2005_n1-2/pdf/a09.pdf>.
11. Castillo JZ. Embarazo cornual. Diagnostico precoz y tratamiento. Rev. Chil Obstet Ginecol 1997;62(6):448-52.
12. Navarro M, Espadas B. Ruptura de embarazo ectópico cornual en segundo trimestre de gestación. Clin Invest Gin Obst 2008;35(6):228-230. <http://www.elsevier.es/index.php?p=revista&pRevista=pdf-simple&pii=S0210573X08751104&r=7>.
13. Zepeda-Zaragoza J, et al. Embarazo ectópico cornual, reporte de un caso y revisión de la literatura. Rev Fac Med UNAM 2009;52(4):182-189. <http://www.medigraphic.com/pdfs/facmed/un-2009/un094j.pdf>.
14. Arellano-Borja A, et al. Manejo conservador laparoscópico de un embarazo ectópico intersticial no roto. Reporte de un caso, descripción de la técnica quirúrgica y revisión de la literatura. Perinatol Reprod Hum 2012;26(2):121-128. <http://www.scielo.org.mx/scielo.php?script=sci_arttext&pid=S0187-53372012000200007>.
15. Serveis de Ginecología i Medicina Maternofetal (protocolo conjunto). Diagnóstico y tratamiento de la gestación ectópica. Clinic Barcelona Hospital Universitario <https://docplayer.es/storage/26/8030615/1546982222/ezuZDCY_KLcXfBHilP0RQ/8030615.pdf>.

Puntaje para mantener la vigencia

El Consejo Mexicano de Ginecología y Obstetricia otorga puntos para la vigencia de la certificación a los ginecoobstetras que envíen, a la página web del Consejo, un comentario crítico de un artículo publicado en la revista Ginecología y Obstetricia de México. El comentario deberá tener mínimo 150 y máximo 500 palabras.